

۷ کارنیل، بزرگترین شبکه موفقیت ایرانیان می باشد، که افرادی زیادی توانسته اند با آن به موفقیت برسند، فاطمه رتبه ۱۱ کنکور کارشناسی، محمد حسین رتبه ۶۸ کنکور کارشناسی، سپیده رتبه ۳ کنکور ارشد، مریم و همسرش راه اندازی تولیدی مانتو، امیر راه اندازی فروشگاه اینترنتی، کیوان پیوستن به تیم تراکتور سازی تبریز، میلاد پیوستن به تیم صبا، مهسا تحصیل در ایتالیا، و.... این موارد گوشه از افرادی بودند که با کارنیل به موفقیت رسیده اند، شما هم می توانید موفقیت خود را با کارنیل شروع کنید.

برای پیوستن به تیم کارنیلی های موفق روی لینک زیر کلیک کنید.

www.karnil.com

همچنین برای ورود به کانال تلگرام کارنیل روی لینک زیر کلیک کنید.

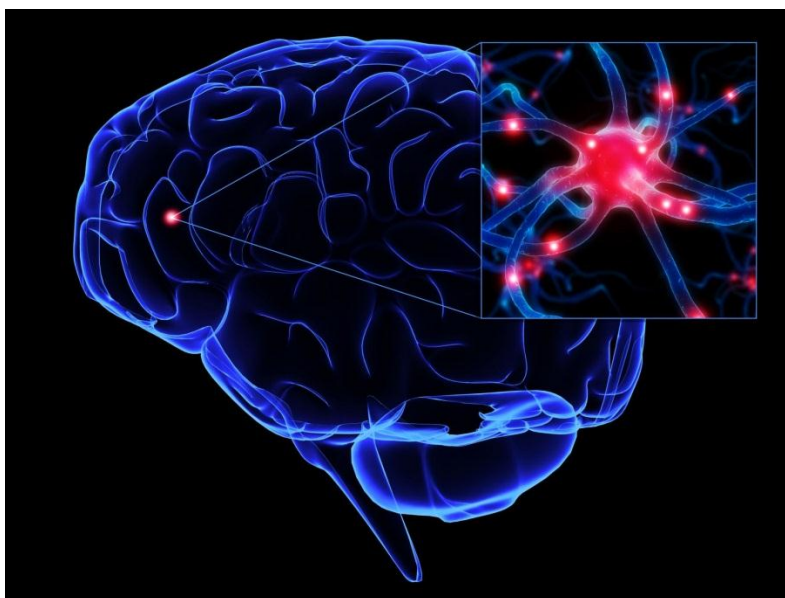<https://telegram.me/karnil>

عوارض آسیب اعصاب در بدن انسان

تنظیم کننده

رضا پوردست گردان میکروبیولوژیست

دی ماه 1394



مقدمه

دستگاه عصبی مهمترین دستگاه ارتباطی بدن است که بر اعمال دیگر دستگاههای بدن نظارت دارد

وظایف مهمی که این دستگاه به عهده دارد عبارتند از

اول-تنظیم فعالیتهای اندام های مختلف و مجموعه ارگانسیم انقباض عضلات و ترشح غده ها، اعمال قلب

و فعالیتهای اندام های دیگر بدن و سوخت و ساز آنها زیر نظارت دستگاه عصبی انجام می گیرد

دوم-ارتباط اندام ها و دستگاهها، هماهنگی فعالیتهای بدن و تأمین همبستگی و وحدت ارگانسیم-عوامل و

شرایط مختلفی بر کار هر یک از اندام ها و دستگاههای بدن اثر می گذارند و تغییری که در اعمال یک

عضو و یا یک دستگاه ایجاد می شود منجر به تغییراتی در اعمال اندام ها و دستگاههای دیگر می گردد؛

بعنوان نمونه به هنگام فعالیت های بدنی ماهیچه های بدن اعمال انقباضی زیادی انجام می دهند.

این امر میزان سوخت و ساز (متابولیسم) بدن را بالا می برد و وقتی متابولیسم افزایش یافت نیاز بدن به

اکسیژن و مواد غذایی فزونی می یابد.

در این حال بر اثر اعمال رفلکس بر فعالیت قلب و شش ها اضافه شده و در اثر آن جریان خون در

عضلات بیشتر می شود و در اثر آن تولید و دفع حرارت افزایش یافته و باعث می شود که غدد ترشحاتی

بر فعالیت خود بیفزایند. تشدید فعالیت این غدد نیز یک سلسله تغییرات دیگری در پی دارد که در تمام این

اعمال و فعالیت های دستگاه عصبی نقش اصلی و عمده را بعهده دارد

سوم- تطابق ارگانیسم با محیط خارج- تحریکات خارجی توسط گیرنده های حسی بدن به دستگاه عصبی

منتقل می شوند و اندام های مختلف بدن در مقابل این تحریکات تغییرات و عکس العمل هایی را نشان

می دهند و بدین ترتیب بدن خود را با محیط خارج تطبیق می دهد به نحوی که در هر لحظه بدن با محیط

خارجی متعادل می شود.

این تعادل مبنای فعالیت های حیاتی ارگانیسم است چنانکه بالا رفتن حرارت محیط خارجی بر جریان

خون موجود در پوست و میزان تنفس می افزاید و این امر مانع از آن می شود که حرارت داخلی

ارگانیسم بالا رود

تمام این تغییرات و عکس العمل ها حاصل فعالیت های دستگاه عصبی می باشد

چهارم- تفکر، تکلم، حافظه و کلیه ی تظاهرات شعوری انسان به وجود دستگاه عصبی بستگی دارد

دستگاه عصبی از بافت ویژه ای ساخته شده که شامل دو نوع یاخته است

الف) عناصر غیر عصبی یا نوروگلیا

(Neuroglia)

ب- یاخته های عصبی یا نورون

(Neuron)

الف-عناصر غیر طبیعی: این دستگاه شامل رگ های خونی و بافت همبند و بافت پشتیبانی است که مجموع آنها را نوروگلیا می نامند. عناصر غیر عصبی وظیفه حفاظتی و ترمیمی و سوخت و سازی را بعهده دارند ولی در نقل و انتقال فرمان های عصبی نقشی بعهده ندارند

نورون واحد تشریحی و عملی دستگاه عصبی بوده و از لحاظ ساختمانی پیچیده ترین سلول بدن می باشد. هر نورون شامل دو قسمت تنه سلولی و زائده هاست

تنه ی سلول نورون مانند دیگر سلول های بدن دارای هسته و سیتوپلاسم است. در سیتوپلاسم نورون رشته های بسیار ظریفی به نام رشته های عصبی(نوروفیبریل) وجود دارد که وظیفه ی آنها انتقال فرمان های عصبی می باشد

در دستگاه عصبی میلیاردها نورون موجود است که تنه ی سلولی بیشتر آنها در درون دستگاه عصبی مرکزی(مغز و نخاع) قرار دارد و فقط تنه سلولی تعداد بسیار کمی از نورون ها در خارج از دستگاه عصبی مرکزی(در داخل گره های عصبی که در مسیر ریشه خلفی اعصاب نخاعی هستند) جای گرفته اند

زائده های نورون تارهای سلولی ظریفی هستند که از تنه سلولی شروع شده و به طرف خارج می روند

این تارها دنباله ی سیتوپلاسم تنه ی سلولی هستند و بر دو نوعند

نورن ها از لحاظ ساختمانی به سه دسته تقسیم می شوند: یک قطبی، دو قطبی و چند قطبی. از نورون یک

قطبی فقط یک زائده خارج می شود اما این زائده بلافاصله به دو شاخه تقسیم می گردد

ساختمان هر دو شاخه شبیه آکسون است ولی یکی از آنها موج های عصبی را به طرف تنه ی سلولی

نورون می آورد و دیگری موج ها را از تنه سلولی به خارج می برد. این قبیل نورون ها در گره های

عصبی نخاع و مغز بسیارند

از نورون های دو قطبی دو زائده خارج می شود که یکی آکسون و دیگری دندریت است. مانند نورون

هایی که در شبکیه چشم قرار دارند

بافت عصبی دستگاه عصبی مرکزی از دو ماده ی خاکستری و سفید ساخته شده است

ماده خاکستری حاوی تنه سلولی نورون ها و تارهای عصبی بدون میلین و تعداد کمی تارهای میلین دار

می باشد و به همین جهت منظره آن خاکستری رنگ است.

ماده ی خاکستری در نخاع و در قسمت مرکزی به صورت یک توده پیوسته دیده می شود و توسط ماده

سفید احاطه شده است اما در مغز، این ماده در دو قسمت مرکزی و محیطی وجود دارد

الف- قسمت مرکزی ماده خاکستری مغز به صورت توده های پراکنده ای دیده می شود این توده ها که به

هسته های مغز معروفند حاوی تنه ی سلولی نورن های حسی و حرکتی اعصاب مغزی می باشند این

هسته ها توسط ماده سفید احاطه شده اند

ب-قسمت محیطی ماده خاکستری مغز به صورت پوششی سطح خارجی مخچه و مخ را می پوشاند و به

قشر مخ و مخچه معروف است

ماده ی سفید از تارهای عصبی تشکیل یافته که بیشتر آنها تارهای میلین دار هستند و بهمین جهت منظره

ای سفید رنگ دارند.ماده ی سفید در نخاع پیرامون ماده خاکستری را احاطه کرده است اما در بعضی از

قسمتهای مغز(مخ و مخچه)اتوسط ماده خاکستری پوشیده شده و در درون آن هسته هایی از ماده

خاکستری وجود دارد

تقسیم بندی دستگاه عصبی

دستگاه عصبی به دو بخش عمده تقسیم می شود: یکی دستگاه عصبی مرکزی و دیگری دستگاه عصبی

محیطی

مطالب موجود در این کتاب

فصل اول عصب چشمی

فصل دوم عصب کرانیال

فصل سوم عصب تری ژرمینال

فصل چهارم عصب واگوس

فصل پنجم عصب اکزیلاری

فصل ششم عصب فمورال

فصل هفتم عصب اکولوموتور

فصل هشتم عصب رادیال

فصل نهم عصب فاسیال

فصل اول عصب چشمی

عصب بینایی دومین زوج از اعصاب مغزی است. از دیدگاه بافت شناسی لایه هشتم شبکیه معادل لایه سلول‌های گانگلیون است.

لایه سلول‌های گانگلیونی، حاوی جسم سلولی سلول‌های گانگلیونی است.

این سلول‌ها که در لایه نهم شبکیه قرار دارند، عصب بینایی یا عصب اپتیک را می‌سازند

سلول‌های استوانه و مخروط شبکیه از راه عصب‌های دوقطبی به سلول‌های گانگلیونی رسیده و پس از آن عصب بینایی شکل گرفته، وارد فضای کرانیکال شده و در تماس با سلا تورسیکا به طرف نواحی فوقانی مغز و یا قسمت‌های پایین تر مغز است.

یک عصب بینایی حاوی حدود یک میلیون آکسون است.

فیبرهای نیمه بینی از هر دو شبکیه، در ناحیه کیاسمای بینایی تقاطع می‌کنند و به طرف مقابل می‌روند و به فیبرهای نیمه گیجگاهی (تمپورال) همان طرف می‌پیوندند و بدین ترتیب، راه بینایی را در هر طرف ایجاد می‌کنند.

نسبت رشته‌های متقاطع به غیرمتقاطع، ۵۳ به ۴۷ بوده و تعداد سلول‌های گانگلیونی نیمه بینی (نازال) شبکیه بیشتر است

عمده‌ترین آسیب عصب بینایی، نوریت بینایی یا التهاب در عصب بینایی است و در ۹۰٪ بیماران پس از حدود ۶ هفته بهبود یافته و به‌ندرت مزمن می‌شود

اکثر فیبرهای راه بینایی (حدود ۹۰٪) جهت انتقال پیام‌ها به قشر بینایی، ابتدا وارد هسته زانویی خارجی تالاموس می‌گردند. بقیه فیبرها به بخش‌های پایین تر مغز وارد می‌شوند

مسیرهای عصبی

آکسونهای سلولهای عقده‌ای در عصب بینایی و راه بینایی به طرف عقب سیر کرده و در جسم زانویی خارجی یعنی بخشی از تالاموس ختم می‌شوند. فیبرهای مربوط به هر نیمه طرف بینی شبکیه در کیاسمای اپتیک تقاطع می‌کنند.

در جسم زانویی فیبرهای مربوط به نیمه طرف بینی شبکیه و نیمه گیجگاهی شبکیه مقابل روی سلولهایی سیناپس می‌دهند که آکسونهای آنها راه زانویی - کالکارینی را تشکیل می‌دهند.

این راه به سوی لوب پس سری قشر مغز سیر می‌کند. ناحیه پذیرای اولیه بینایی در اطراف شیار

کالکارین واقع شده است

مغز میانی (pretectal) شاخه‌هایی از آکسونهای سلولهای عقده‌ای از راه بینایی به ناحیه پیش بامی

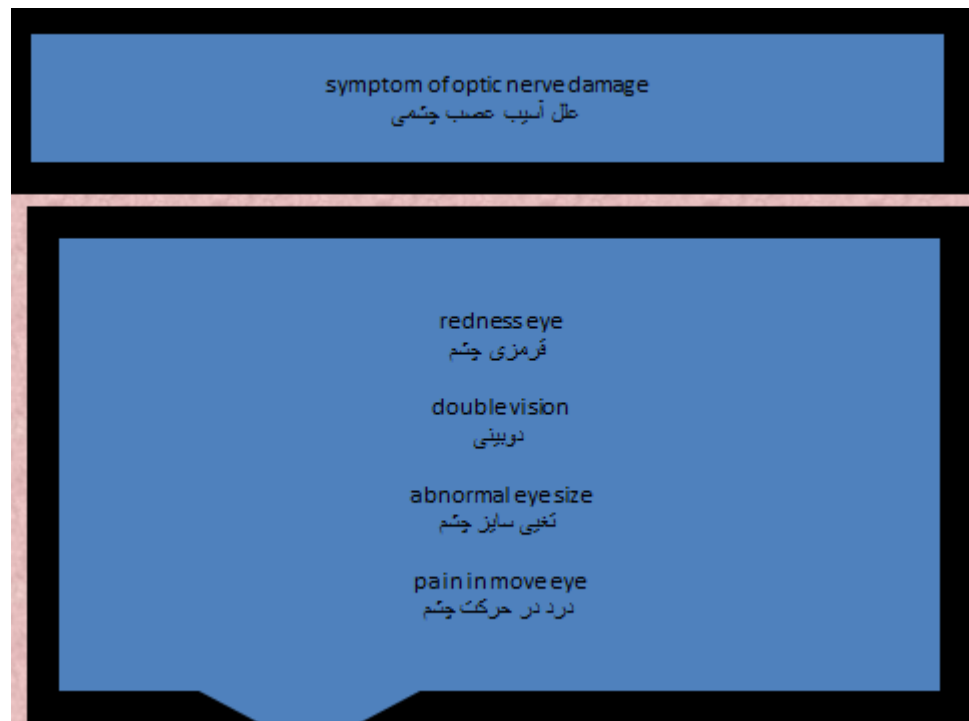می‌روند و در آنجا ارتباطاتی برقرار می‌کنند که منجر به بروز رفلکسهای بینایی و حرکات چشم

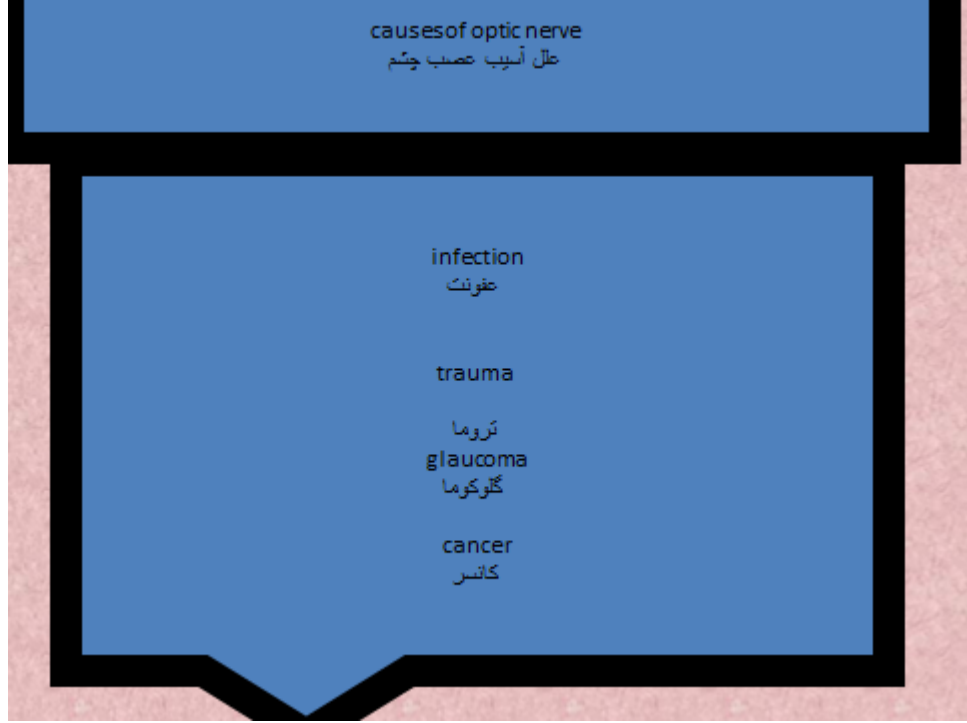
می‌شوند.

آکسونهای سلولهای عقده‌ای دیگر مستقیماً از کیاسمای اپتیک به هسته‌های فوق کیاسمای در غده

هیپوتالاموس می‌روند و در آنجا منجر به ایجاد نوعی از ریتمهای آندوکرینی و سایر ریتمهای شبانه

روزی وابسته به نور می‌شوند





References

Osborne B, et al. Optic neuritis: Pathophysiology, clinical features, and diagnosis.

<http://www.uptodate.com/home>. Accessed Sept. 9, 2013.

Osborne B, et al. Optic neuritis: Prognosis and treatment.

<http://www.uptodate.com/home>. Accessed Sept. 9, 2013.

Riordan-Eva P, et al. Vaughan & Asbury's General Ophthalmology. 18th ed. New

York, N.Y.: The McGraw-Hill Companies; 2011.

<http://www.accessmedicine.com/resourceTOC.aspx?resourceID=720>. Accessed

Sept. 9, 2013.

Pau D, et al. Optic neuritis. Eye. 2011;25:833.

Optic neuritis. The Transverse Myelitis Association. [http://myelitis.org/symptoms-](http://myelitis.org/symptoms-conditions/optic-neuritis/)

[conditions/optic-neuritis/](http://myelitis.org/symptoms-conditions/optic-neuritis/). Accessed Sept. 9, 2013.

فصل دوم عصب کرانیال

بزرگترین عصب کرانیال است که حاوی ، یک عصب برای سر و یک عصب حرکتی برای عضلات جویدن می باشد . این عصب دارای چهار هسته است که عبارتند از :

۱ . هسته حسی

۲ . هسته حرکتی

۳ . هسته نخاعی

۴ . هسته مزانسفالیک

این عصب مسئول عصب رسانی به عضلات زیر می باشد

عضلات جویدن

تنسور تیمپانی

تنسور ولی پالاتینی

میلو هیونید

بطن قدامی عضله ی دیگاستریک

فلج اعصاب کرانیال به معنی ضایعه اعصاب جمجمه‌ای است. در بدن هر انسان 12 عصب جمجمه‌ای

وجود دارد که می‌توانند به علل مختلف دچار آسیب شوند، این‌ها در واقع اعصابی هستند که از ساقه مغز

کنترل و باعث اعمالی در بدن می‌شوند،

اگر هر کدام از این اعصاب جمجمه‌ای دچار مشکل شوند، فلج اعصاب کرانیال صورت می‌گیرد

علل.

این بیماری بسیار متنوع است که عبارتند از:

سکته های مغزی یا بیماری ام‌اس،

بیماری‌های عفونی و التهابی،

کم‌خونی

ضربه‌های مغزی،

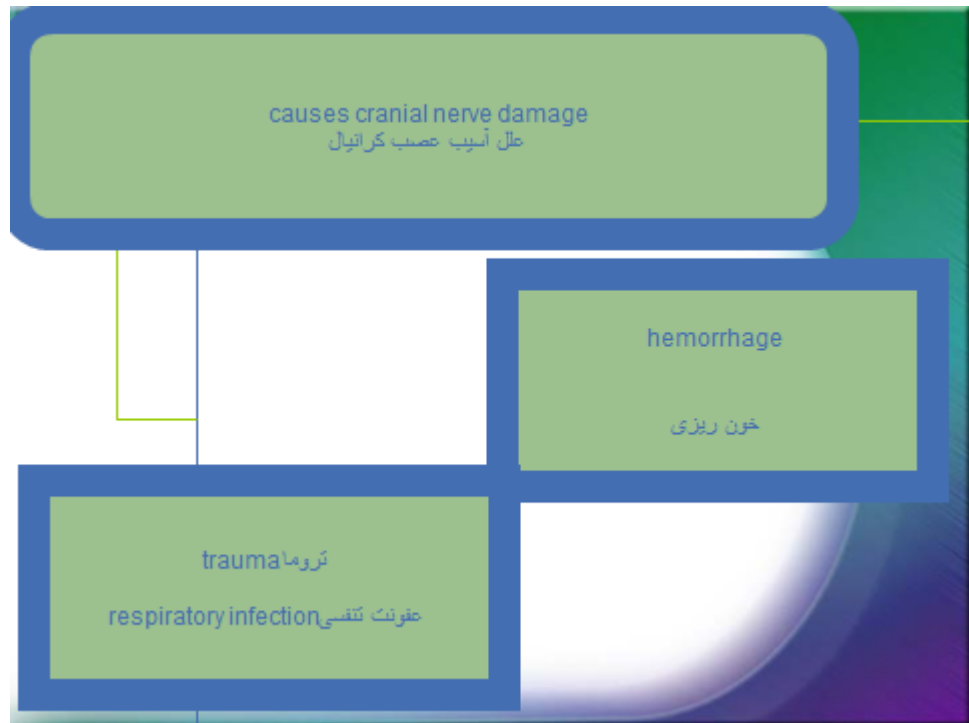
سل و ایدز و . . بستگی به عامل ایجاد کننده بیماری مشخص می‌شود که کدامیک از این اعصاب

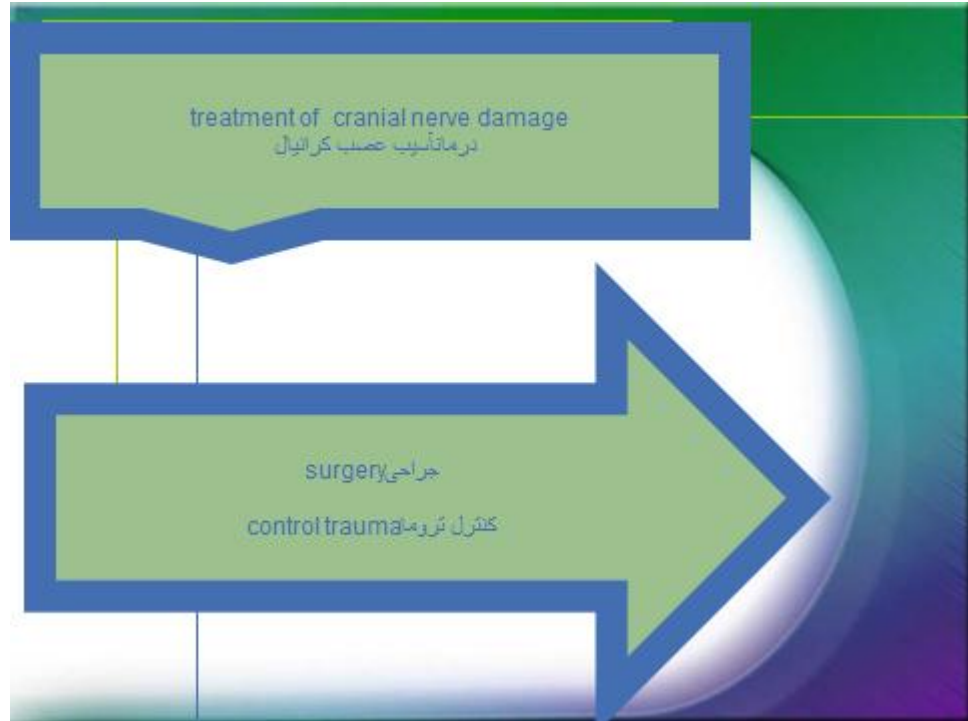
درگیر است و متناسب با آن درمان صورت می‌گیرد

علائم فلج اعصاب کرانیال بسته به نوع عامل ایجاد کننده متفاوت می باشد، به طور مثال اگر فرد دچار

فلج اعصاب کرانیال چشمی شود دچار تاری دید و اگر فردی دچار فلج حرکات چشمی شود به دوبینی

مبتلا می شود





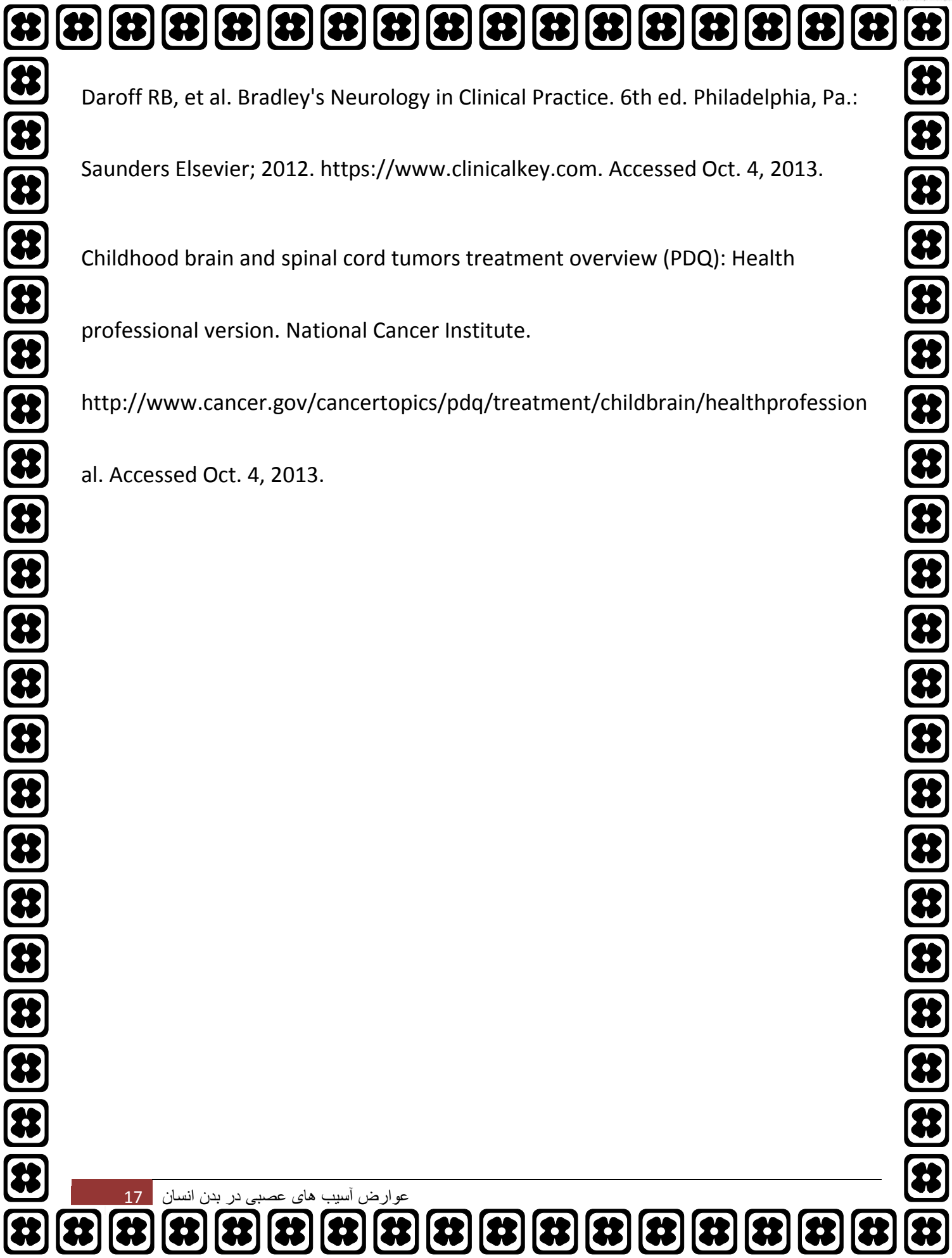
References

What you need to know about brain tumors. National Cancer Institute.

<http://www.cancer.gov/cancertopics/wyntk/brain>. Accessed Oct. 4, 2013.

Adult brain tumors treatment (PDQ): Health professional version. National Cancer Institute.

<http://www.cancer.gov/cancertopics/pdq/treatment/adultbrain/healthprofession> al. Accessed Oct. 4, 2013.



Daroff RB, et al. Bradley's Neurology in Clinical Practice. 6th ed. Philadelphia, Pa.:

Saunders Elsevier; 2012. <https://www.clinicalkey.com>. Accessed Oct. 4, 2013.

Childhood brain and spinal cord tumors treatment overview (PDQ): Health professional version. National Cancer Institute.

<http://www.cancer.gov/cancertopics/pdq/treatment/childbrain/healthprofession> al. Accessed Oct. 4, 2013.

فصل سوم عصب تری ژرمینال

یک عصب مغزی با ریشه‌های حسی و حرکتی است که زوج پنجم مغزی را تشکیل می‌دهد. این عصب دارای چهار هسته بوده که در اعمال حسی یا حرکتی شرکت می‌کنند.

ماهچه‌های مربوط به جویدن از طریق زوج پنجم عصب دهی می‌گردند.

عصب سه شاخه، حس پوست صورت و دندان‌ها را ایجاد می‌کند

اطلاعات حسی رسیده از صورت و بدن توسط گذرگاه‌های موازی در دستگاه عصبی مرکزی پردازش می‌شود.

عصب سه‌قلو به‌عنوان یک ریشه عصبی حرکتی و حسی از رویه جانبی پل مغزی بیرون می‌آید، سپس

غده‌مانند می‌شود و به‌صورت گره درمی‌آید، این گره عصبی را عقده (گانگلیون) سه‌قلو می‌نامند

از این گره سه شاخه عصبی به‌نام‌های عصب چشمی (افتالمیک)، عصب آرواره‌ای پایینی (ماندیبولار)،

عصب آرواره‌ای بالایی (ماکزیلار) خارج می‌شود و به صورت، دندان‌ها، دهان، حفره بینی، ماهیچه‌های

جوشی عصب می‌دهد

درد عصب سهقلو عبارت است از يك بیماری عصبی که باعث دوره‌های درد شدید صورت می‌گردد (عصبی از مغز را درگیر می‌کند که حس صورت، جمجمه، دندان‌ها، دهان و بینی را تأمین می‌کند).

بیشتر، افراد بالای 40 سال و زنان را 3 برابر مردان مبتلا می‌کند

علائم شایع

درد شدید صورت که به‌صورت «فرورونده» یا «سوزاننده» توصیف می‌گردد. درد غالباً با لمس یا ضربه زدن به‌صورت، مسواک کردن دندان‌ها، اصلاح کردن، مواجهه با باد یا جویدن، ایجاد می‌شود. حملات درد معمولاً 1-15 دقیقه طول می‌کشند. حملات ممکن است چندبار در روز رخ دهند یا هفته‌ها یا ماه‌ها ظاهر نشوند. بین حملات، ناراحتی وجود ندارد یا مختصر است

- علل بیماری

فشار بر عصب از طرف عروق خونی مجاور (گاهی)، ناشناخته (غالباً)

عوامل افزایش‌دهنده خطر

اسکلروز (تصلب) متعدد

روماتویید آرتريت

نشانه‌گان شوگرن (يك اختلال التهابی و مزمن).

causes of trigeminal nerve damage

علل عصب تری ژرمینال

tumor تومور

stroke سکته

surgery جراحی

sinus surgery سینوس جراحی

symptom of trigeminal nerve damage

علامت آسیب عصب تری ژرمینال

Pain درد

treatment of trigeminal nerve damage
درمان آسیب عصب تری ژریمینال

surgery جراحی
antidepressant ضد افسردگی
Neurectomy خارج سازی نرون

References

Longo DL, et al., eds. Trigeminal neuralgia, Bell's palsy, and other cranial nerve disorders. In: Harrison's Principles of Internal Medicine. 18th ed. New York, N.Y.: The McGraw-Hill Companies; 2012. <http://accessmedicine.com>. Accessed May 24, 2015.

Trigeminal neuralgia fact sheet. National Institute of Neurological Disorders and Stroke.

http://www.ninds.nih.gov/disorders/trigeminal_neuralgia/detail_trigeminal_neuralgia.htm. Accessed May 25, 2015.

Bajwa ZH, et al. Trigeminal neuralgia. <http://www.uptodate.com/home>. Accessed May 24, 2015

فصل چهارم عصب واگوس

عصب واگیا و اگوس (پنوموگاستریک) طولانی ترین عصب مغزی و دهمین زوج اعصاب مغزی از ۱۲ جفت عصب مغز است که در بلعیدن غذا، صحبت کردن، فعالیت‌های پاراسمپاتیک و هاضمه نقش دارد. این عصب مانند بیشتر اعصاب مغزی از ساقه مغز آغاز می‌شود و به شاخه‌های متعددی تقسیم می‌شود که عصب دهی اغلب عضلات حلق و حنجره، مری، معده و پاراسمپاتیک قلب، ریه، کبد، طحال ورا انجام می‌دهد

واگ کلمه ای لاتینی به معنای «سرگردان» است و این توصیف دقیقی از این عصب است که از پشت جمجمه خارج می‌شود و مسیری طولانی را در گردن، قفسه سینه و شکم می‌پیماید و شاخه های متعددی به ریه ها، قلب، حنجره، معده و گوش ها می‌دهد.

این عصب را عصب پنوموگاستریک هم نامیده اند؛ چون هم به معده و هم به ریه ها عصب دهی می‌کند

در اغلب اوقات، شما متوجه اعمال اعصاب واگ راست و چپ که جزیی از دستگاه عصبی خودکار ند، نمی‌شوید اما هنگامی متوجه کار این عصب می‌شوید که فعالیت آن در نتیجه بیماری یا آسیب متوقف شده باشد زیرا عصب واگ یکی از حیاتی ترین اعصابی است که نظم فعالیت بدن را حفظ می‌کند.

بدون کارکرد این عصب، شما نمی توانید صحبت کنید، نفس بکشید و غذا بخورید و حتی بدون این عصب، ضربان قلب تان هم نامنظم می شود.

عصب واگ مجموعه ای گسترده از پیام ها را از مغز به اندام های داخلی ارسال می کند و پیام های حسی را از این اندام ها دریافت می کند و این پیام ها مسوول شماری از پاسخ های ناخودآگاه بدن هستند عصب واگ اطلاعات دریافتی از دستگاه عصبی را به مغز می برد و اطلاعات لازم در مورد اینکه بدن چه کار می کند را فراهم می آورد و همچنین اطلاعاتی را مخابره می کند که گروهی از پاسخ های بازتابی (رفلکس های) عصبی را کنترل می کنند.

اطلاعات حسی از گوش خارجی و مجرای آن و از حلق و بخش بالایی حنجره به این عصب وارد می شوند.

رشته های طویل تر آن به اندام های درون قفسه سینه و شکم می روند و اندام های مختلفی از ریه ها و قلب گرفته تا مجرای گوارشی از مری تا نیمی از روده بزرگ را عصب دهی می کنند

پیام های دریافتی از این رشته های عصبی باعث ایجاد بازتاب های عصبی بسیاری می شوند که ایستگاه آنها در ساقه مغز است و به صورت پاسخ های دستگاه عصبی خودکار یا پاسخ های حرکتی ظاهر می شوند.

برای مثال، وجود مواد تحریک کننده در راه های هوایی باعث تحریک پایانه های رشته های حسی عصب واگ می شود و بازتاب سرفه را ایجاد می کند، اطلاعات دریافتی در مورد میزان هوای موجود در ریه ها می تواند الگوی تنفس را تغییر دهد، اتساع معده به ایجاد بازتاب عصبی می انجامد که دیواره آن را شل می کند

مسیر عصب واگ •

این عصب از ساقه مغز، از ریشه هایی در بصل النخاع که بعد از ریشه های عصب نهم جمجمه ای هستند، منشأ می گیرد.

این ریشه ها عصب دهم را تشکیل می دهند و از سوراخ «ژوگولار» از جمجمه خارج می شوند، بعد عصب واگ از غلاف شریان کاروتید وارد می شود و به سمت گردن، قفسه سینه و شکم پایین می آید و به اندام های داخلی مختلف عصب می دهد.

این عصب علاوه بر اینکه به اندام های داخلی عصب می دهد، اطلاعات حسی را از این اندام ها به دستگاه عصبی مرکزی مخابره می کند

تا ۹۰ درصد رشته های عصبی در عصب واگ اعصاب اوران هستند که وضعیت اندام های داخلی ۸۰ را به مغز اطلاع می دهند.

هر دو عصب واگ راست و چپ در غلاف کاروتید، در کنار شریان کاروتید نزول می کنند.

عصب واگ راست شاخه ای به نام عصب راجعه حنجره ای راست را ایجاد می کند که به دور شریان زیرترقوه ای (ساب کلاوین) می پیچید و دوباره از گردن در میان نای و مری بالا می رود و به حنجره عصب دهی می کند.

بعد عصب واگ راست به سمت جلو می آید و از عقب ورید اجوف فوقانی می گذرد و در پشت نایژه اصلی راست حرکت می کند و شبکه های عصبی به قلب، ریه و مری می دهد

عصب واگ چپ در میان شریان کاروتید اصلی چپ و شریان زیرترقوه ای (ساب کلاوین) چپ وارد قفسه سینه می شود و از روی قوس شریان آئورت نزول می کند.

این عصب یک شاخه راجعه حنجره ای چپ ایجاد می کند که با پیچیدن به دور قوس شریان آئورت به سمت نای و مری صعود می کند.

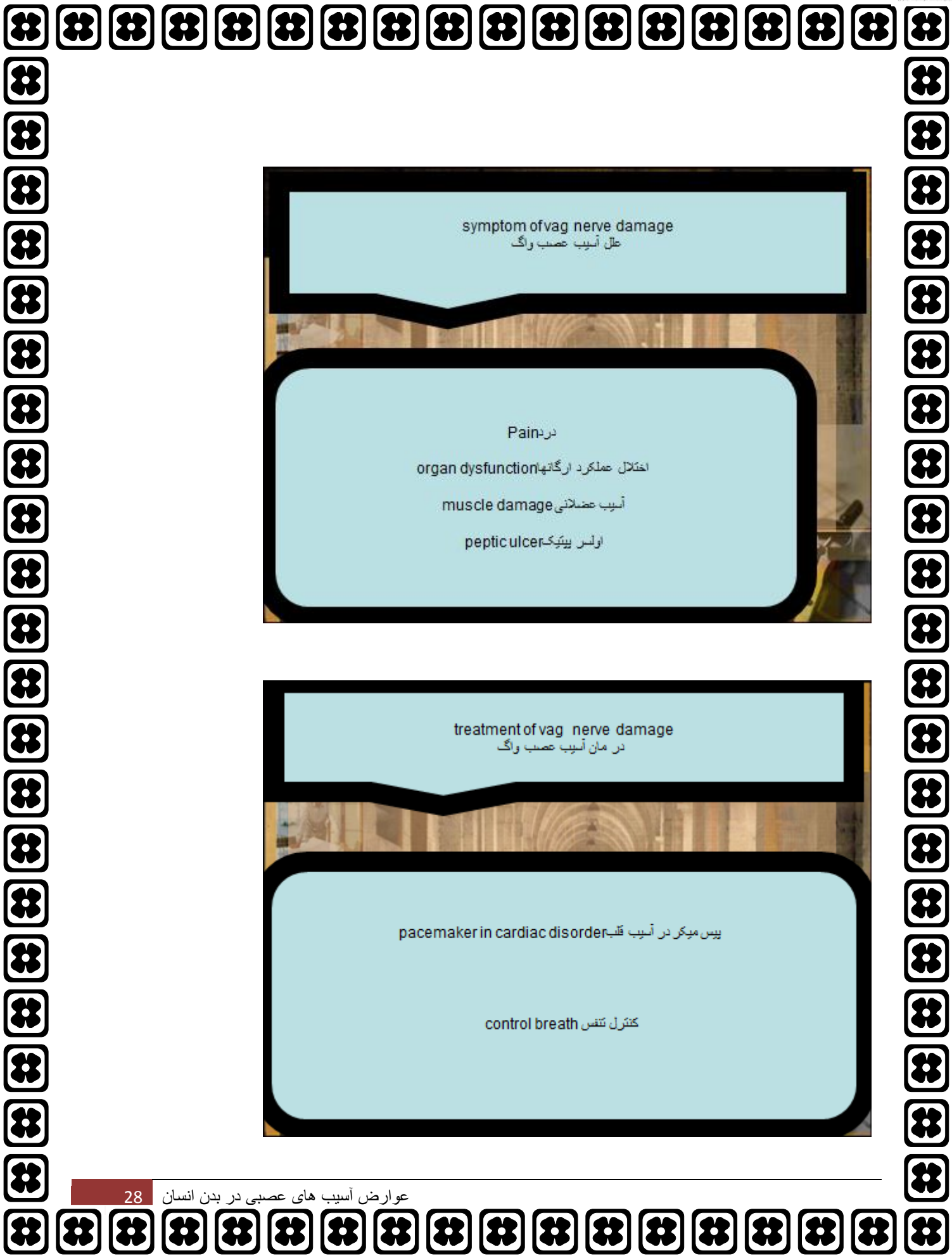عصب واگ چپ پس از دادن شاخه های عصبی به قلب، شبکه عصبی در ریه و مری ایجاد می کند و در نهایت با نام تنه قدامی واگ، از سوراخ مری در دیافراگم وارد شکم می شود

عصب واگ رشته های پاراسمپاتیک حرکتی را برای همه این اندام های داخلی از گردن تا نیمی از روده بزرگ (به جز غده های فوق کلیوی) فراهم می کند.

عصب واگ همچنین به چند عضله اسکلتی هم عصب می دهد، از جمله عضلات حنجره. به این معنا عصب واگ مسوول وظایف متعددی از قبیل تنظیم ضربان قلب، حرکات دستگاه گوارش و تعریق دارد و همچنین در چند حرکت عضلانی در دهان، از جمله حرف زدن (از طریق عصب راجعه حنجره ای) و باز نگه داشتن حنجره هنگام نفس کشیدن نقش دارد.

عصب واگ همچنین رشته های آورانی را به مجرای گوش خارجی و بخشی از پوشش مغز (مننژ) می دهد.

برای همین است فردی که داخل گوش اش را دستکاری می کند، (مثلا برای تمیز کردن موم گوش با گوش پاک کن) ممکن است به سرفه بیفتد

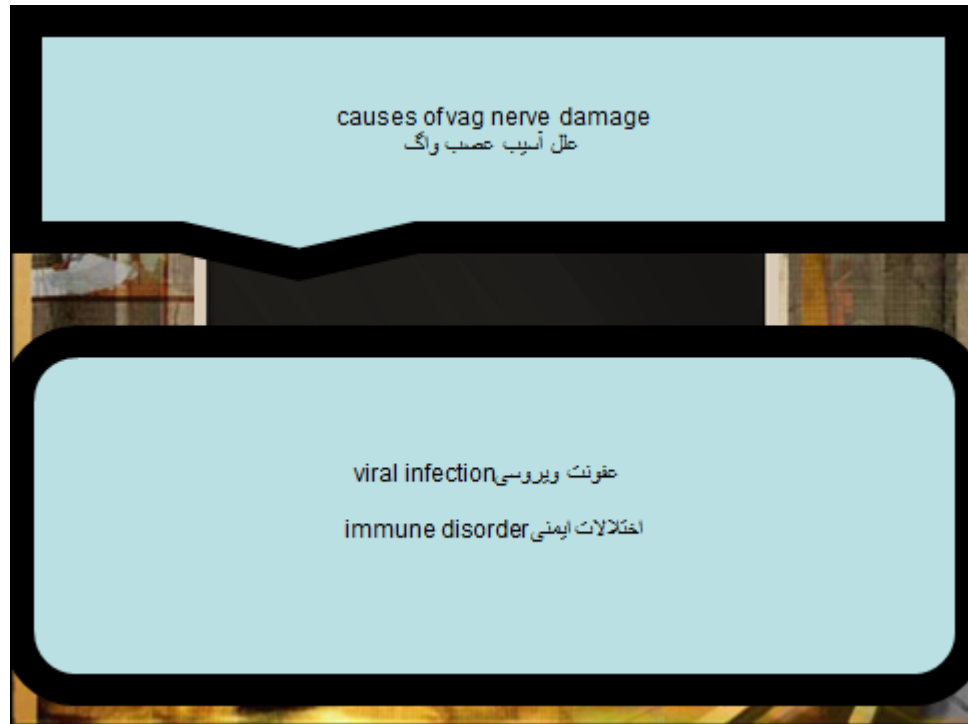

symptom of vag nerve damage
علائم آسیب عصب واگ

Pain درد
organ dysfunction اختلال عملکرد ارگانهها
muscle damage آسیب عضلانی
peptic ulcer اولس پپتیک

treatment of vag nerve damage
درمان آسیب عصب واگ

pacemaker in cardiac disorder پیس میکر در آسیب قلب
control breath کنترل تنفس

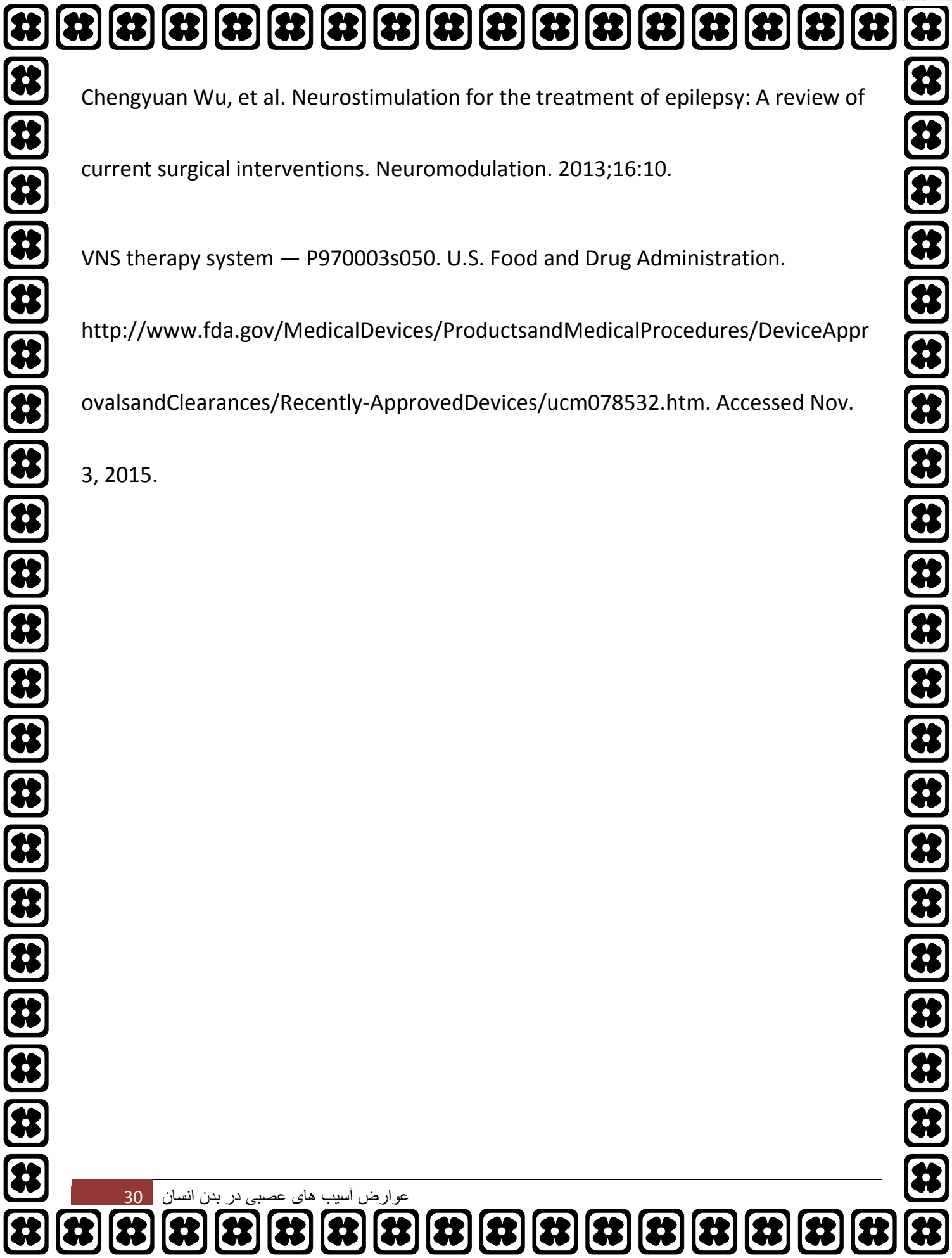


References

Beekwilder JP, et al. Overview of the clinical applications of vagus nerve stimulation. *Journal of Clinical Neurophysiology*. 2010;27:130.

Morris, GL, et al. Evidence-based guideline update: Vagus nerve stimulation for the treatment of epilepsy: Report of the Guideline Development Subcommittee of the American Academy of Neurology. *Neurology*. 2013; 81:1453.

<http://www.neurology.org/content/81/16/1453.short>.



Chengyuan Wu, et al. Neurostimulation for the treatment of epilepsy: A review of current surgical interventions. *Neuromodulation*. 2013;16:10.

VNS therapy system — P970003s050. U.S. Food and Drug Administration.

<http://www.fda.gov/MedicalDevices/ProductsandMedicalProcedures/DeviceApprovalsandClearances/Recently-ApprovedDevices/ucm078532.htm>. Accessed Nov. 3, 2015.

فصل پنجم عصب آگزیلاری

(Axillary nerve) عصب زیربغلایا عصب آگزیلاری

از مهمترین اعصاب دست است.

این عصب حسی حرکتی از تنه خلفی یا پشتی شبکه بازویی (از ریشه‌های

C5 و C6)

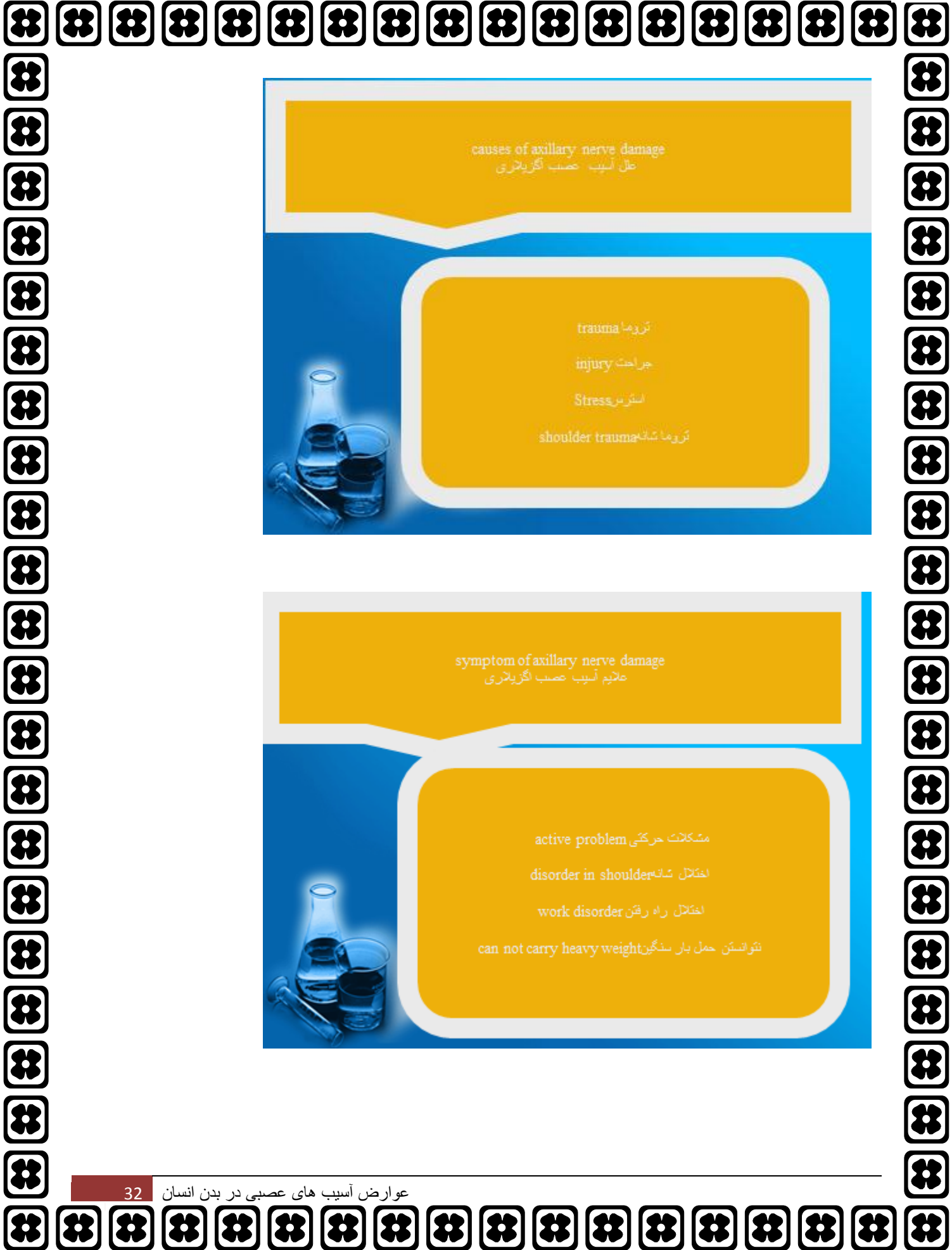
خارج شده و شاخه عصبی پوستی بازویی بالائی جانبی

و شاخه‌های ماهیچه‌ای از آن جدا می‌شوند که حرکت ماهیچه‌های دلتوئید، گرد کوچکو سر بلند ماهیچه

سه‌سر بازوییو حس پوست پشت بازو را تأمین می‌کنند.

چون عصب آگزیلاری (زیربغلی) در سمت داخل گردن جراحی استخوان بازو و به فاصله کمی از آن

عبور می‌کند در رفتگیهای مکرر مفصل شانه موجب آسیب عصب آگزیلاری می‌شود

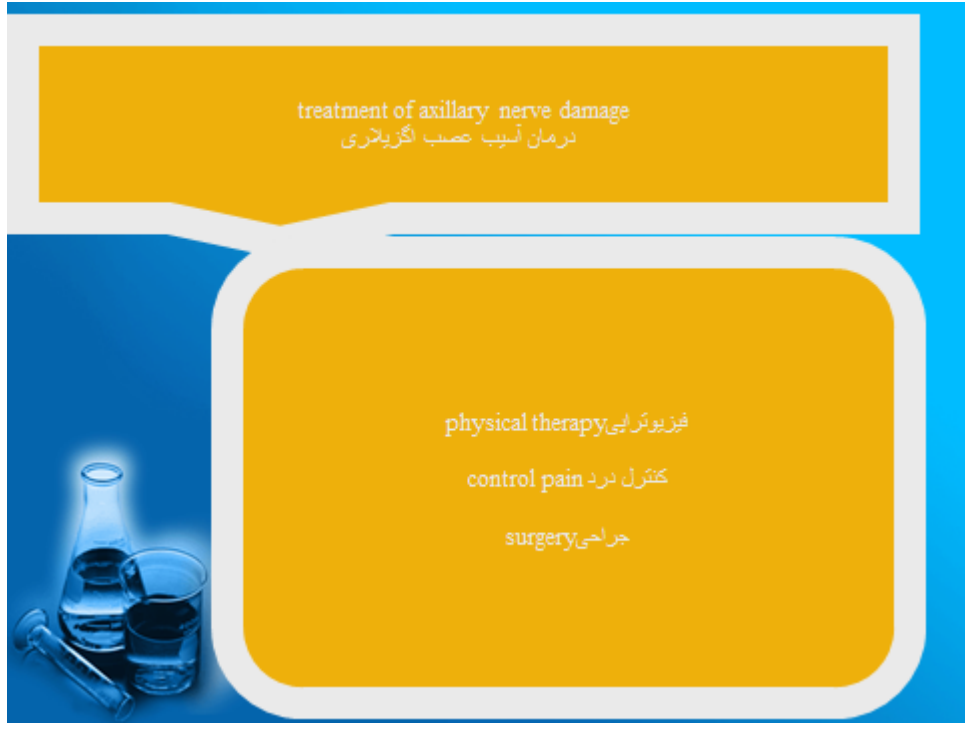

causes of axillary nerve damage
علل آسیب عصب آگزیلاری

trauma تروما
injury جراحت
Stress استرس
shoulder trauma تروما شانه

symptom of axillary nerve damage
علامت آسیب عصب آگزیلاری

active problem مشکلات حرکتی
disorder in shoulder اختلال شانه
work disorder اختلال راه رفتن
can not carry heavy weight نتوانستن حمل بار سنگین



Reference

Elhassan BT, Wagner ER, Spinner RJ, Bishop AT, Shin AY. Contralateral Trapezius Transfer to Restore Shoulder External Rotation Following Adult Brachial Plexus Injury. J Hand Surg Am. 2016 Jan 16.

فصل ششم عصب فمورال

عصب رانی یا فمورال رشته هایی به عضلات ایلوپسواس، پکتینیئوس، سارتریوس و کوادری سپس میدهد و حس سطح جلویی ران را هم تامین میکند.

این عصب در لگن از بین عضلات پسواس و ایلپاک عبور کرده و به آنها شاخه هایی میدهد و بعد از خروج از لگن به رشته های متعددی تقسیم شده و به عضلات و محدوده پوستی هدف میرسد.

شاخه های انتهایی حسی این عصب در پایین ران نام عصب صافن

را به خود یگیرد و حس پوستی سطح داخلی ساق را تامین میکند

عصب فمورال اغلب در فضای خلف صفاق و یا زیر رباط اینگوینال آسیب می بیند. آسیب به عصب

فمورال اغلب به علل ایاتروژنیک مثل جراحی های داخل شکمی و داخل لگنی، جراحی های زنان و

ارولوژیک و یا بلوک عصب در ایلوپسواس و یا کانترگذاری مثلا بدنبال آنژیوگرافی رخ می دهد

وضعیت لیتوتومی حین جراحی با خم کردن بیش از حد ران و چرخش خارجی باعث فشار آمدن به

عصب فمورال در زیر رباط اینگوینال می شود.

هماتوم های به علت مصرف ضدانعقادها نیز جزء علل شایع آسیب عصب فمورال هستند

نوروپاتی فمورال با ضعف یک طرفه ران و بی‌حسی قدام ران و ساق مشخص می‌شود. ضایعات به دنبال لیتوتومی گاهی به صورت دو طرفه بروز پیدا می‌کنند.

اغلب یک حس معاینه قدرت اکستانسور زانو

عدم ثبات در زانو و خالی کردن زانو و مشکل در بالا رفتن از پله‌ها و پایین آمدن از سرآشویی را ذکر می‌کنند.

بیمار در هنگام سوار شدن به اتومبیل با بالار رفتن از پله دچار مشکل است. رفلکس کشکک ممکن است ضعیف شده یا از بین رفته باشد.

اگر عصب داخل لگن تحت فشار قرار گرفته باشد ممکن است قدرت خم شدن ران نیز ضعیف شود. ولی حرکت به داخل و خارج ران طبیعی است.

همچنین خم شدن زانو و عضلات اطراف قوزک پا طبیعی هستند.

در آسیب‌های عصب فمورال به دنبال خم کردن ران به عقب درد ایجاد می‌شود. تغییرات حسی در قدام ران و قسمت داخل ساق دیده می‌شود.

بررسی نوار عصب و عضله شامل ثبت ارتفاع

موج فمورال با تحریک از کشاله ران می‌باشد. اگر ارتفاع سمت درگیر در حد نصف سمت سالم باشد. پیش‌آگهی خوب می‌باشد و بهبودی در عرض یکسال رخ می‌دهد. ولی اگر کمتر از نصف باشد کمتر از نیمی از آنها بهبود می‌یابند.

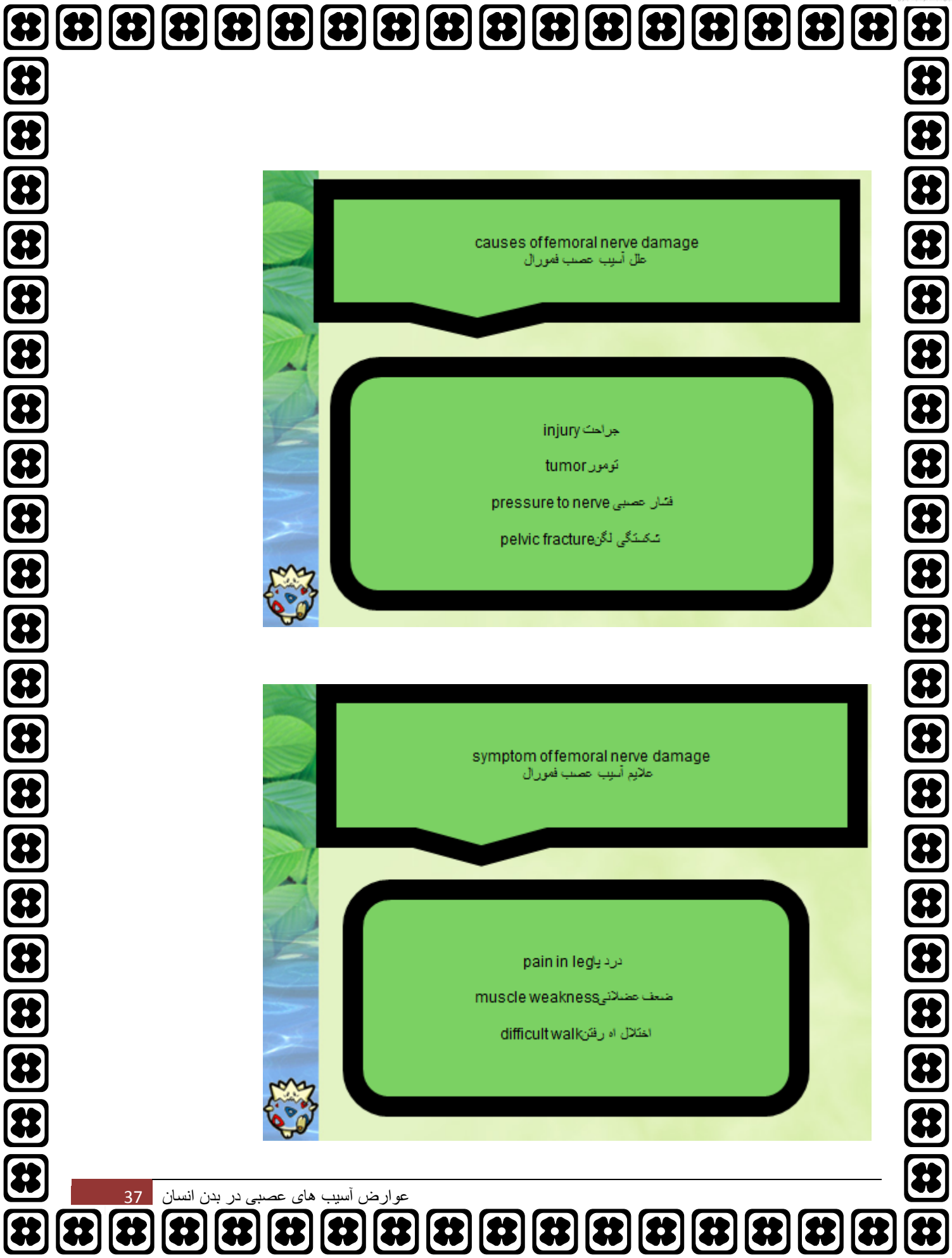الکترومیوگرافی به مشخص کردن دقیق محل آسیب کمک می‌کند. اگر درگیری داخل لگن باشد عضله ایلئوسواس نیز درگیر است.

بررسی عضلات، اداکتور هیپ و عضلات پاراسپانیال می‌تواند رادیکولوپاتی فوقانی لومبار و پلکسوپاتی را رد کند

بسیاری از علل ایجاد فمورال نوروپاتی قابل پیشگیری هستند. باید در مدت جراحی از خم کردن و چرخش خارجی بیش از حد ران اجتناب شود تا به عصب فمورال در زیر رباط اینگونیا فشار وارد نشود. وقتی به فمورال نوروپاتی مشکوک هستیم اقدامات تصویربرداری جهت بررسی از نظر هماتوم، توده‌ها و یا آنوریسم کاذب انجام می‌شود.

اگر علت قابل اصلاح یافت شد مداخله جراحی فوری باید انجام شود. فیزیوتراپی برای تقویت و حفظ دامنه حرکتی باید آغاز شود و معاینات بالینی مکرر و نوارعصب و عضله پی در پی به عمل آید.

اگر بعد از 3 تا 6 بهبودی بالینی یا الکتروفیزیولوژیک نداشتیم مداخله جراحی مورد نیاز است

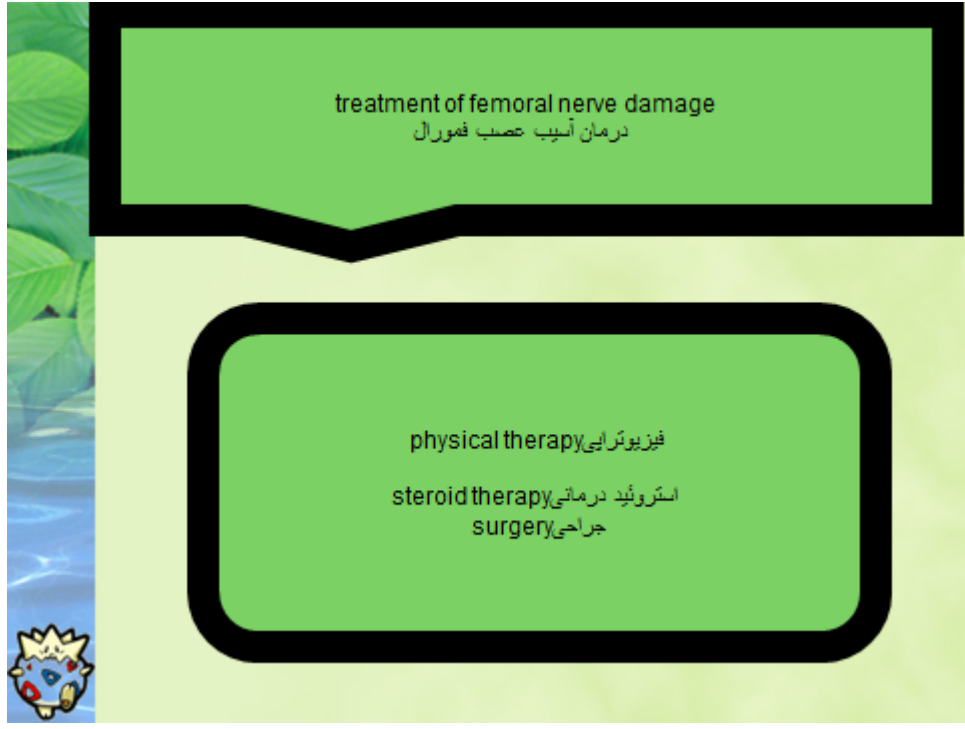


causes of femoral nerve damage
علل آسیب عصب فمورال

injury جراحت
tumor تومور
pressure to nerve فشار عصبی
pelvic fracture شکستگی لگن

symptom of femoral nerve damage
علائم آسیب عصب فمورال

pain in leg درد پا
muscle weakness ضعف عضلانی
difficult walk اختلال راه رفتن



References

Anderson BC. Meralgia paresthetica (lateral femoral cutaneous nerve entrapment). <http://www.uptodate.com/home>. Accessed Nov. 19, 2013.

Burning thigh pain (meralgia paresthetica). American Academy of Orthopaedic Surgeons. <http://orthoinfo.aaos.org/topic.cfm?topic=a00340>. Accessed Nov. 19, 2013.

NINDS meralgia paresthetica information page. National Institute of Neurological Disorders and Stroke.

http://www.ninds.nih.gov/disorders/meralgia_paresthetica/meralgia_paresthetic_a.htm. Accessed Nov. 19, 2013

فصل هفتم عصب اکولوموتور

عصب اکولوموتر

هسته مربوط به بالابرنده پلک، عضله بالابرنده پلک هر دو چشم را عصب می‌دهد.

هسته مربوط به رکتوس فوقانی عضله رکتوس فوقانی سمت مقابل را عصب می‌دهد و در مسیر خود در میدبرین از داخل هسته رکتوس فوقانی طرف مقابل عبور می‌کند.

هسته مربوط به سایر عضلات، عضلات چشم سمت خود را عصب می‌دهند.

رشته‌های پاراسمپاتیک آن از هسته ادینگر و ستفال شروع شده تا عقده سیلیاری در کاسه چشم ادامه یافته و سپس با اعصاب سیلیاری کوتاه وارد کره چشم می‌شوند

رکتوس داخلی و تحتانی و مایل تحتانی سمت ضایعه و بالابرنده پلک و رکتوس III ضایعات هسته زوج فوقانی هر دو طرف را درگیر می‌کنند لذا پتوز و محدودیت بالا بردن چشم دوطرفه است ولی محدودیت اداکشن و پائین بردن چشم فقط در سمت ضایعه است.

ضایعات اینفرانوکلئار آن باعث فلج عضلات فوق فقط در سمت ضایعه می‌شود. قبل از ورود زوج

III

به کاسه چشم عصب مربوط به بالابرنده پلک و رکتوس فوقانی از عصب مربوط به سایر عضلانی و مردمک جدا می‌شود.

ضایعه در هر جایی بعد از هسته باشد چشم سمت ضایعه به خارج (سلامت رکتوس خارجی) و پائین (سلامت مایل فوقانی) می‌رود

(اینسیکلوپدیا نشان از عمل مایل فوقانی را می‌توان موقع درپوشن چشم با توجه به یکی از عروق کوچک ملتحمه در سمت داخل قرنیه مشاهده کرد).

چشم فقط می‌تواند به خارج برود، مردمک آن میدریاز و فیکس است، تطابق وجود ندارد و پتوز شدیدی ایجاد شده است.

علل فلج آن

تروما،

آنوریسم،

عفونت‌های ویروسی

و بیماری عروقی است.

آنوریسم‌ها معمولاً از محل اتصال کاروتید داخلی با شریان‌های رابط خلفی در حلقه ویلیس منشاء می‌گیرند.

شایع‌ترین محل فلج‌های عروقی (دیابت، میگرن، هیپرتانسیون و بیماری‌های کلاژن واسکولار) در محل سینوس کاورنو می‌باشد که رشته‌های مربوط به مردمک در محیط عصب قرار دارند و به‌خوبی تغذیه می‌شوند لذا در فلج‌های ناشی از بیماری عروقی برخلاف فلج‌های ناشی از ضایعات فشاری نظیر (آنوریسم) معمولاً مردمک درگیر نمی‌شود می‌دیر یاز ایجاد نمی‌شود

فلج کامل و ناکامل مردمک به‌ترتیب فقط در کمتر از ۵٪ و ۱۵٪ موارد فلج‌های عروقی زوج

|||

رخ می‌دهد.

در ضایعات کومپرسیو ممکن است به‌علت رژنرسانس ابراننت مردمک تنگ شود یا به‌علت سندرم

هورنر هم‌زمان، مردمک منجمد (ثابت) ۳-۴ میلی‌متری ایجاد شود. فلج دوطرفه هسته‌ای زوج

|||

می‌تواند همراه با عدم درگیری پلک‌ها باشد.

در ضایعات بین پایک‌های مغزی (آنوریسم شریان بازیلار، فتق لوب تمپورال) ممکن است فلج دو طرفه

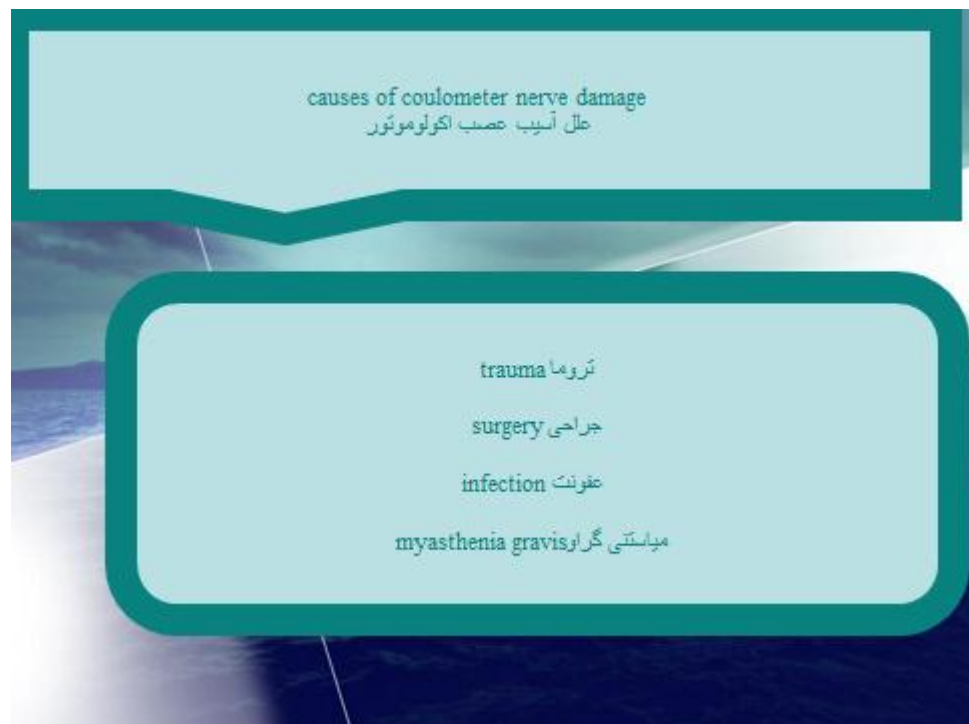III محیطی زوج

ایجاد شود.

فلج بالابرنده در یک چشم در موقعیت ابداکشن (رکتوس فوقانی) و ادداکشن (مایل تحتانی) می‌تواند

مادرزادی یا عرضه افتالموپاتی تیروئیدی، میوزیت اربیتال، شکستگی کاسه چشم، میاستنی‌گراو

باشد



References

What you need to know about brain tumors. National Cancer Institute.

<http://www.cancer.gov/cancertopics/wyntk/brain>. Accessed Oct. 4, 2013.

Adult brain tumors treatment (PDQ): Health professional version. National Cancer Institute.

<http://www.cancer.gov/cancertopics/pdq/treatment/adultbrain/healthprofession>
al. Accessed Oct. 4, 2013.

Daroff RB, et al. Bradley's Neurology in Clinical Practice. 6th ed. Philadelphia, Pa.:

Saunders Elsevier; 2012. <https://www.clinicalkey.com>. Accessed Oct. 4, 2013.

Childhood brain and spinal cord tumors treatment overview (PDQ): Health professional version. National Cancer Institute.

<http://www.cancer.gov/cancertopics/pdq/treatment/childbrain/healthprofession>
al. Accessed Oct. 4, 2013.

فصل هشتم عصب رادیال

عصب رادیال (Radial nerve)

از مهمترین اعصاب دست است.

این عصب از تنه خلفی یا پشتی شبکه بازویی

(C5, C6, C7, C8 و T1)

خارج شده و در بازو موجب فعالیت عضله سه سر بازویی می‌شود.

این عصب از زیر بغل عبور کرده در قسمت‌های بالایی بازو در سمت داخل بازو قرار دارد سپس هر

چه پایین‌تر می‌آید به سمت پشت استخوان بازو می‌رود.

چسبیده به استخوان کم‌کم استخوان را دور زده و در قسمت‌های پایین‌تر در سمت خارجی آرنج و سر

استخوان شعاعی قرار می‌گیرد.

این عصب در پایین‌تر از آرنج موجب حرکت تعدادی از عضلات ساعد و موجب حس قسمتی از دست

می‌شود.

قسمت اصلی از عصب رادیال عصب خلفی

interosseous

تأمین کنترل موتور به عضلات

اکستنسور ساعد، کنترل مچ دست، انگشت شست و انگشتان است.

آن را با رشته‌های حسی به کیسول پشتی مچ دست خاتمه می‌یابد

این عصب می‌تواند در هر نقطه‌ای از مسیرش از زیر بغل نا انگشتان دست آسیب ببیند

در زیر بغل عصب می‌تواند به علت شکستگی و دررفتگی سر و گردن استخوان بازو و یا به علت استفاده

نادرست از عصای زیر بغل تحت فشار قرار گرفته و فلج شود

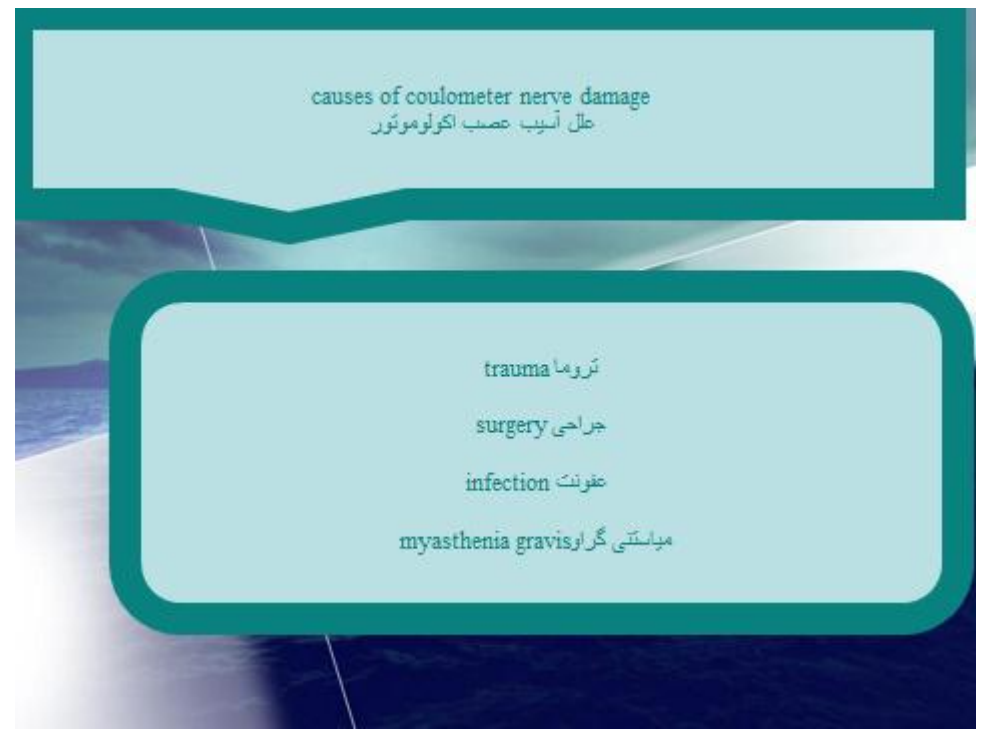در ناحیه بازو شایعترین علت آسیب عصب رادیال شکستگی‌های تنه استخوان بازو است

زخم‌های نافذ مانند زخم‌های ناشی از چاقو و یا شیشه می‌توانند موجب پارگی عصب رادیال در هر نقطه

ای از اندام فوقانی شوند. مکانیسم آسیب عصب رادیال در زخم‌های نافذ پاره شدن آن است

در شکستگی ها و دررفتگی های ناحیه شانه و بازو عصب رادیال به علت تحت فشار قرار گرفتن آسیب

میبیند



References

Anderson BC, et al. Evaluation of elbow pain in adults.

<http://www.uptodate.com/home>. Accessed Feb. 1, 2013.

DeLee JC, et al. DeLee & Drez's Orthopaedic Sports Medicine: Principles and

Practice. 3rd ed. Philadelphia, Pa.: Saunders Elsevier; 2010.

<http://www.mdconsult.com/books/about.do?about=true&eid=4-u1.0-B978-1-4160-3143-7..X0001-2--TOP&isbn=978-1-4160-3143-7&uniqlId=230100505-57>.

Accessed Feb. 1, 2013.

Ferri FF. Ferri's Clinical Advisor 2013:5 Books in 1. Philadelphia, Pa.: Mosby

Elsevier; 2012. [http://www.mdconsult.com/books/about.do?eid=4-u1.0-B978-0-323-08373-7..00002-9&isbn=978-0-323-08373-](http://www.mdconsult.com/books/about.do?eid=4-u1.0-B978-0-323-08373-7..00002-9&isbn=978-0-323-08373-7&about=true&uniqlId=343863096-23)

[7&about=true&uniqlId=343863096-23](http://www.mdconsult.com/books/about.do?eid=4-u1.0-B978-0-323-08373-7&about=true&uniqlId=343863096-23). Accessed Feb. 1, 2013.

Seller RH. Differential Diagnosis of Common Complaints. 5th ed. Philadelphia, Pa.:

Saunders Elsevier; 2007:309.

فصل نهم عصب فاسیال

عصب چهره‌ای یا فاشیال

هفتمین زوج از میان اعصاب مغزی بوده که یک عصب محیطی مختلط (حسی-حرکتی-ترشحی) محسوب می‌شود.

عصب چهره‌ای، یک شاخه حرکتی بزرگ و شاخه حسی کوچکتر دارد

این عصب نسبت به اعصاب مغزی دیگر، بیشتر دچار آسیب می‌گردد. فلج بل به علت آسیب عصب هفتم ایجاد می‌شود

Facial neuritis نوریت فاشیال

فلج بل یا نوریت فاشیال عبارت است از فلج یک طرف عضلات صورت به علت التهاب عصب هفتم مغزی (عصب فاشیال).

این بیماری که به عنوان فلج محیطی عصب فاشیال شناخته می‌شود در سال 1812 توسط بل انگلیسی شرح داده شد.

فلج بل در افراد دیابتی شایع بوده که بیش از یک سوم بیماران را شامل می‌گردد. فلج بل ممکن است با سکته مغزی اشتباه شود

اگرچه فلج بل در هر سنی مشاهده می گردد ولی در سنین 15 الی 40 سالگی شایع تر است. در این بیماری شدت فلج عضلات صورت متفاوت است.

فلج عصب فاشیال علاوه بر عضلات صورت می تواند بزاق، طعم، اشک و یک اسخوان کوچک در گوش میانی را تحت تاثیر قرار دهد

علل

علت التهاب عصب فاشیال (نوریت فاشیال) دقیقا مشخص نیست ولی عوامل زیر ممکن است در ایجاد بیماری نقش داشته باشند

عفونت ویروسی که بسیار مطرح است-

دیابت-

(فشار خون بالا)

ادم-

علائم

علائم فلج بل عبارتند از

ناتوانی در بستن چشم در سمت مبتلا-

ناتوانی در بالا بردن ابرو در سمت مبتلا-

ناتوانی در غنچه کردن یا عقب کشیدن لب در طرف مبتلا-

معمولا در ابتداء، درد در گوش سمت مبتلا بروز می کند که به غیر از این مورد به طور کلی در سیر -

این بیماری درد وجود ندارد

ناتوانی در سوت زدن-

اشکال در جابجا کردن لقمه در دهان-

احتمال جاری شدن بزاق از کناره دهان-

برخی از بیماران از اختلال چشایی در دو سوم پیشین زبان شاکی هستند (طرف درگیر)-

گاهی تشدید صداها در گوش یا حساسیت بیش از اندازه به صدا در طرف مبتلا-

درمان

اگرچه این بیماری شایع است ولی غالباً موقت یا خوش خیم و درمان پذیر است

درمان ممکن است در ارتباط با موارد زیر باشد

درمان دارویی طبق نظر متخصص مربوطه-

فیزیوتراپی-

به ندرت جراحی-

causes of facial nerve damage
علل آسیب عصب فاسیال

Stroke مغزی سکته
head trauma سر تروما
diabetes دیابت
immune disorder اختلال ایمنی

symptom of facial nerve damage
علامت آسیب عصب فاسیال

- facial pain درد صورت
- difficult walk اختلال راه رفتن
- difficult eating اختلال غذا خوردن
- difficult drink اختلال نوشیدن

treatment of facial nerve damage
درمان آسیب عصب فاسیال

- steroid therapy استروئید درمانی
- Surgery جراحی

References

Bope ET, et al. Conn's Current Therapy. Philadelphia, Pa.: Saunders Elsevier; 2014.

<http://www.clinicalkey.com>. Accessed Nov. 14, 2014.

Glass GE, et al. Bell's palsy: A summary of current evidence and referral algorithm.

Family Practice. In press. Accessed Nov. 14, 2014.

Ferri FF. Ferri's Clinical Advisor 2015: 5 Books in 1. Philadelphia, Pa.: Mosby

Elsevier; 2015. <https://www.clinicalkey.com>. Accessed Nov. 14, 2014.

Bell's palsy fact sheet. National Institute of Neurological Disorders and Stroke.

http://www.ninds.nih.gov/disorders/bells/detail_bells.htm. Accessed Nov. 14,

2014.



در کانال تلگرام کارنیل هر روز انگیزه خود را شارژ کنید 😊

<https://telegram.me/karnil>

