

۷ کارنیل، بزرگترین شبکه موفقیت ایرانیان می باشد، که افرادی زیادی توانسته اند با آن به موفقیت برسند، فاطمه رتبه ۱۱ کنکور کارشناسی، محمد حسین رتبه ۶۸ کنکور کارشناسی، سپیده رتبه ۳ کنکور ارشد، مریم و همسرش راه اندازی تولیدی مانتو، امیر راه اندازی فروشگاه اینترنتی، کیوان پیوستن به تیم تراکتور سازی تبریز، میلاد پیوستن به تیم صبا، مهسا تحصیل در ایتالیا، و.... این موارد گوشه از افرادی بودند که با کارنیل به موفقیت رسیده اند، شما هم می توانید موفقیت خود را با کارنیل شروع کنید.

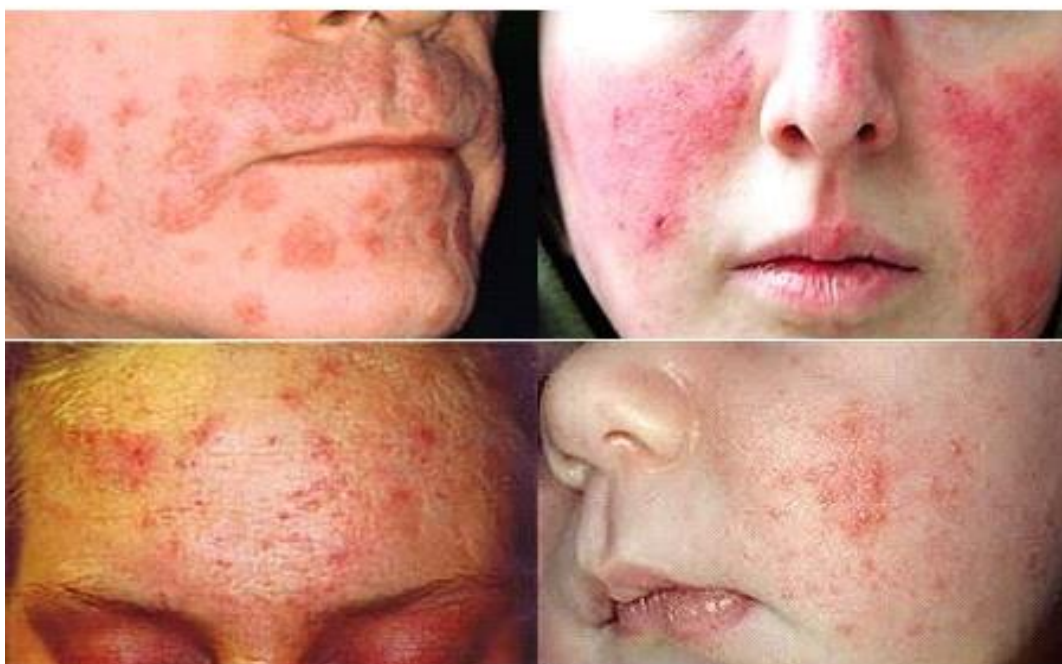برای پیوستن به تیم کارنیلی های موفق روی لینک زیر کلیک کنید.

[www.karnil.com](http://www.karnil.com)

همچنین برای ورود به کانال تلگرام کارنیل روی لینک زیر کلیک کنید.

<https://telegram.me/karnil>

دانشنامه بیماری های پوستی  
مؤلف رضاپوردست گردان میکروبیولوژیست



مطالب موجود در این کتاب

مقدمه
کهنیر
زرد زخم
هماتزیوم
اگزما
لوپوس اریتماتوزیس
آکنه
درماتیت
عفونت کاندیدیاژ پوست
عفونت استافیلوککی
عفونت قارچی پوست تینه آ

## مقدمه

پوست بخشی از دستگاه پوششی بدن است. بخش‌های دیگر این دستگاه مو، ناخن و غشاء مخاطی هستند.

پوست متشکل از دو لایه اصلی است

روپوست (اپیدرم) که لایه نازکتر خارجی می‌باشد

درم که لایه ضخیمتر داخلی است

روپوست لایه‌های ضخیمی از سلولهای مسطح می‌باشد

پوست با دارا بودن سطح متوسطی حدود ۲ متر مربع (۲٫۵ یارد مربع)، یکی از بزرگترین اعضا بدن است.

پوست یک سد محافظتی بین محیط جهان اطراف با عضلات، اعضای درونی و رگهای خونی و اعصاب بدن تشکیل می‌دهد.

مو و ناخنها از پوست منشأ گرفته و یک حفاظت اضافی ایجاد می‌کنند. ظاهر پوست به طور گسترده‌ای تغییر می‌کند؛ که این تغییر نه تنها به دلیل عواملی همچون افزایش سن بوده، بلکه، نمایش دهنده نوسانات هیجانی و سلامت عمومی، نیز می‌باشد.

پوست یک عضو زنده است هر چند فوقانی‌ترین لایه آن لایه‌شاهی (استراتوم کورنیوم) و روپوست (اپیدرم) بوده که سطح پوست را تشکیل می‌دهند و متشکل از سلولهای زنده و مرده هستند و در هر فرد حدود ۳۰ هزار عدد از این سلولها در هر دقیقه ریزش می‌کنند.

با این وجود سلولهای زنده پوست دائماً در قسمت زیری تر روپوست تولید شده تا جایگزین این سلولها گردند.

در زیر روپوست، درم قرار گرفته که حاوی عروق خونی، پایانه‌های عصبی و غدد می‌باشد.

لایه‌ای از چربی در زیر درم قرار می‌گیرد و به عنوان یک عایق، ضربه گیر و منبع انرژی عمل می‌کند.

بدن هر انسان در مدت زمان یک زندگی ۷۰ ساله، متوسط حدود ۵/۴۷ کیلوگرم پوست دور می‌ریزد و هر ماه تمام پوست هر فرد عوض شده و نو می‌شود.

هر چند اکثر قسمت‌های پوست ضخامتی کمتر از ۶ میلیمتر (¼ اینچ) دارند.

اما پوست یک لایه محافظتی قوی است. جز اصلی سطح پوست یک پروتئین زمخت فیبری است که کراتین نام دارد.

این ماده را می‌توان در مو که ایجاد حفاظت و گرما می‌کند و در ناخنها که انتهای ظریف انگشتان دست و پا را می‌پوشانند، پیدا کرد.

پوست یک سد دفاعی کاملاً موثر در برابر میکروارگانیسمها و مواد مضر ایجاد می‌کند، اما این سد بیشترین تأثیر را زمانی دارد که سطح آن دست نخورده باقی ماند.

زخمها ممکن است عفونی شوند و به باکتریها، که بعضی از آنها در سطح پوست زندگی می‌کنند، اجازه دهند که وارد جریان خون شوند.

سبوم که مایع روغنی است و از غدد سباسه موجود در درم تشکیل می‌گردد، به حفظ حالت ارتجاعی پوست و دفع آب، کمک می‌نماید.

به دلیل اینکه پوست ما حالت ضد آب (واترپروف) دارد، آب را به هنگام دوش گرفتن مثل یک اسفنج، جذب نمی‌کنیم.

احساس لامسه ما از گیرنده‌هایی که در قسمت درم پوست وجود دارند و به فشار، ارتعاش، گرما، سرما و درد پاسخ می‌دهند، ناشی می‌شود.

در هر ثانیه، میلیاردها پیام از تحریکات دریافت شده در سرتاسر بدن به مغز ارسال شده و در آنجا این پیامها به صورت یک «تصویر» حسی در می‌آید و فرد را از خطراتی مثل یک وسیله داغ، آگاه می‌سازند، بعضی نواحی حسی مثل انتهای انگشتان، دارای تراکم بالایی از گیرنده‌ها می‌باشند.

پوست همچنین یک نقش اساسی در تنظیم دمای بدن ایفا می‌کند و

زمانیکه در معرض تابش نور خورشید قرار می‌گیرد، ویتامین د تولید می‌نماید که برای ایجاد استخوانهای قوی لازم است زمانیکه پوست آسیب می‌بیند، از طریق ترمیم بافت آسیب دیده و جایگزین ساختن بافت از دست رفته با سلولهای جدید، پاسخ می‌دهد.

طی روند ترمیم، بافت مرده یا آسیب دیده، ابتدا توسط بافت اسکار و بتدریج با سلولهای جدید سالم جایگزین می‌شود. ترمیم پوست طی مراحلی که در زیر گفته شده، صورت می‌گیرد.

هر آسیبی که منجر به ضایعه پوستی شود، در صورتیکه ضایعه سطحی باشد مسئله مهمی نیست. ممکن است رگهای خونی میان پوست آسیب دیده و باعث خونریزی شود.

خون از رگهای خونی نشأت پیدا کرده، منجر به تشکیل لخته می‌شود. فیبروبلاستها و دیگر یاخته‌های اختصاصی ترمیمی تکثیر شده و به ناحیه آسیب دیده مهاجرت می‌کنند.

فیبروبلاستها: کلافه‌ای از بافت فیبردار در داخل لخته ایجاد می‌کنند. به موازات انقباض رشته‌های فیبرین کلافه دچار چروکیدگی می‌شود. بافت پوستی جدید در زیر تشکیل می‌گردد.

کلافه فیروز، سفت شده تا یک کبره زخم بر روی سطح پوست ایجاد کند. زمانیکه رشد پوست جدید کامل شود این کبره می‌افتد. با این وجود اثر زخم ممکن است باقی ماند.

## کهیر

### کهیر از بیماریهای پوستی است

واکنش آلرژیک حاد یا مزمن است که معمولاً بر اثر واکنش بدن در برابر مواد هیستامینی یا ترکیباتی نزدیک به هیستامین پدید می‌آید.

عارضه پوستی کهیر، به صورت دانه‌های کوچک صورتی‌رنگ یا به شکل برجستگی‌های وسیعتر و گاهی به صورت تاول تظاهر کرده و با خارش شدید همراه است.

کهیر بیماری گذرا و کوتاه مدت است. هر ضایعه کهیر بعد از چند دقیقه تا چند ساعت بدون باقی گذاشتن اثر از بین می‌رود و سپس ضایعات جدید در محل‌های قبلی یا محل‌های جدید به وجود می‌آید.

اندازه ضایعات کهیر از کوچکی یک عدس تا بزرگی یک بشقاب متغیر است. ممکن است ضایعات به هم پیوسته باشد و نواحی وسیعی از پوست را بپوشاند.

معمولاً خارش شدید وجود دارد، ولی ممکن است سوزش یا به ندرت درد نیز وجود داشته باشد.

کهیر به طور کلی بسیار شایع است و حدود 20 - 10 درصد افراد حداقل یک بار در طول عمر مبتلا به کهیر می‌شوند.

کهیر به طور معمول ظرف چند روز تا چند هفته بهبود می‌یابد، ولی در مواردی هم ممکن است سال‌ها و حتی دهه‌ها به طول انجامد و مرتباً حملات آن تکرار شود.



چنانچه کهیر در نواحی خاصی مثل پلک ها و لب ها بروز کند، سبب تورم می شود که ممکن است باعث نگرانی بیمار شود، ولی این تورم ظرف 12 تا 24 ساعت برطرف می شود.

ولی اگر بیمار دچار مشکل تنفسی یا بلع شود، باید به طور اورژانس تحت درمان قرار گیرد.

### علت کهیر

تراوش مایع پلاسماي خون از درون رگها به فضای میان بافتی در پوست باعث کهیر زدن می شود .

یک عامل شیمیایی که هیستامین نامیده می شود از یاخته های ویژه ای در پوست بنام ماست سل ها که در پیرامون رگها قرار دارند ترشح می شود و باعث گشاد شدن رگها و باز شدن فضاهای میان یاخته ای در آنها و به دنبال آن خروج مایع از درون رگها می شود.

موادی از قبیل آجیل، شکلات، ماهی، گوجه فرنگی، تخم مرغ، توت فرنگی، شیر و افزودنی های غذایی و میوه های تازه به ویژه مرکبات و داروهای از قبیل پادزیست ها (آنتی بیوتیک ها) مانند پنی سیلین، مسکن ها مثل آسپیرین، کدئین،

ایندومتاسین، خواب آورها، ویتامین ها و تقریباً هر نوع دارویی می تواند ایجاد کهیر کند. مصرف مداوم آسپیرین می تواند ایجاد کهیر مزمن بکند.

حلزون، ماهی، آجیل، تخم مرغ و شیر از شایعترین حساسیت زها هستند که خوردن آنها می تواند باعث پدید آمدن کهیر بشود.

مصرف برخی از داروها نیز می تواند سبب بروز کهیر شود. برخی از این داروها عبارت اند از: آنتی بیوتیک ها، مسکن

ها، آرام بخش ها و خواب آورها، مکمل های غذایی، آنتی اسیدها. ویتامین ها و قطره های چشمی و ملین ها و شیفاف ها

نیز ایجاد کهیر می کنند.

در صورت ابتلا به کهیر، باید تمامی داروهای مصرف شده، حتی در هفته های اخیر را به پزشک اطلاع داد تا در تعیین

علت، راهنما باشد.

بعضی از عفونت ها از قبیل سرماخوردگی و عفونت های گلو در کودکان می توانند سبب بروز کهیر شوند، ولی برخی

عفونت های مزمن و گاه عفونت هایی به شکل سینوزیت یا برخی آبسه ها نیز به عنوان علت ایجاد کهیر مهم هستند.

برخی از عوامل فیزیکی مثل نور خورشید، سرما، فشار، ارتعاشات شدید، تعریق، ورزش و تماس با آب می تواند در

بعضی افراد سبب بروز کهیر شود.

در کهیر ناشی از آفتاب، ضایعات در محل هایی که در معرض تابش آفتاب هستند بروز می کنند و ظرف چند ساعت

برطرف می شوند.

کهیرهای ناشی از سرما در عضوی که در معرض سرما بوده پیدا می شود.

تعریق در افراد جوان باعث کهیرهای کوچک خارش دار می شود که معمولاً به دنبال ورزش یا اضطراب بروز می کند و

ظرف 15 - 10 دقیقه برطرف می گردد.

گاه در بعضی افراد، خاراندیدن شدید پوست یا تحت فشار قرار گرفتن آن باعث بروز کهیر می شود. تماس با آب صرف

نظر از این که سرد یا گرم باشد، از علل دیگر کهیرهای فیزیکی هستند.

### انواع کهیر

کهیر به دو نوع حاد و مزمن طبقه بندی می شود

#### کهیر حاد

کهیرهایی که کمتر از 6 هفته از ایجاد آنها می گذرد، تحت عنوان «کهیر حاد» طبقه بندی می شوند. در این نوع کهیر

علت معمولاً تشخیص داده می شود. شایع ترین علل کهیر حاد غذاها، داروها و عفونت ها هستند. نیش حشرات نیز می

تواند سبب بروز کهیر شود.

#### کهیر مزمن

کهیرهایی که بیش از 6 هفته از بروز آنها می گذرد، «کهیر مزمن» نامیده می شوند. تعیین علت این نوع کهیر، اغلب

بسیار مشکل است و در تعداد کمی از بیماران می توان علت را تشخیص داد. پزشک برای تعیین علت کهیر، باید سوالات

زیادی از بیمار بپرسد و معاینات متعددی را انجام دهد، ولی با وجود بررسی های زیاد در بیش از دو سوم این بیماران

نمی توان علت کهیر را پیدا کرد.

## درمان کهیر

بهترین درمان کهیر، تعیین علت و حذف آن است. شخصی که دچار کهیر شده قبل از هر چیز باید از خوراکی های و مواد ایجاد کننده حساسیت خودداری کند تا بدن تقویت شود و آنتی کور لازم را بسازد و دیگر بدن عکس العملی نشان ندهد.

اما این امر بخصوص در کهیر مزمن اغلب میسر نیست، ولی در مواردی که عللی از قبیل عفونت، غذا، دارو یا عوامل فیزیکی عامل کهیر باشند، با حذف آن عامل کهیر نیز درمان می شود.

در بسیاری از موارد پس از معاینات کامل بیمار، لازم است که آزمایش های تکمیلی انجام شود تا در صورت امکان علت کهیر تعیین شود، که البته همیشه این توفیق حاصل نمی شود.

چنانچه علت پیدا شود، درمان طبعاً باعث حذف کهیر خواهد شد. ولی در مواردی که علت پیدا نشود، کهیر به طور علامتی درمان می شود که داروهای آنتی هیستامین در رأس درمان های کهیر هستند.

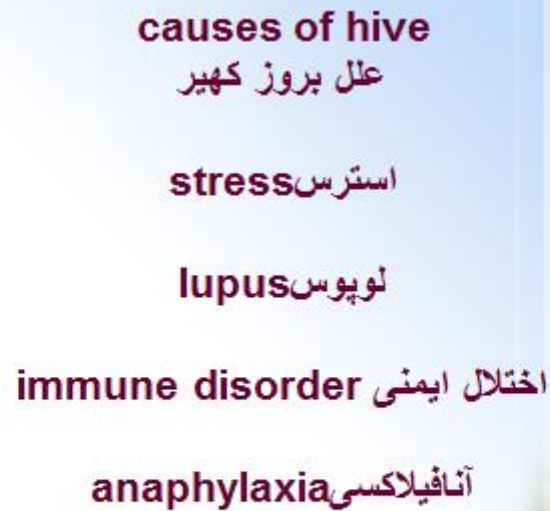
آنتی هیستامین ها در صورتی از بروز کهیر جلوگیری می کنند که به طور منظم مصرف شوند و مصرف آنها صرفاً در زمان پیدایش کهیر تأثیر خیلی زیادی ندارد.

البته در مورد مصرف آنتی هیستامین ها، عوارض آنها (از قبیل ایجاد حالت خواب آلودگی) را باید در نظر داشت و در افراد سالخورده که دچار احتباس ادراری هستند یا بعضی داروهای آرام بخش مصرف می کنند، باید مصرف آنها با احتیاط صورت گیرد.

همچنین در زمان حاملگی، بسیاری از داروها از جمله آنتی هیستامین ها دارای عوارضی هستند که باید مورد توجه باشند.

از تداخل اثر داروها نیز نباید غافل بود و بیماران بایستی داروهای دیگری را که به علل دیگر مصرف می نمایند، به پزشک یادآوری کنند، چون داروها هم به عنوان عامل کهیر و هم به عنوان تأثیر متقابل روی داروهای آنتی هیستامین مهم هستند.

گهگاه در کهیرهای مقاوم، پزشک ممکن است چند نوع آنتی هیستامین را باهم یا به طور متناوب تجویز کند. در موارد حاد و شدید، به ویژه مواردی که مشکل تنفسی بروز نماید، مراجعه به اورژانس و تجویز «اپی نفرین» یا «کورتیکواستروئید» تزریقی با صلاحدید پزشک معالج، صورت می گیرد.



causes of hive  
 علل بروز کهیر  
 استرس stress  
 لویپوس lupus  
 اختلال ایمنی immune disorder  
 آنافیلاکسی anaphylaxia



symptom of hive  
علائم کهیر  
red skin قرمزی پوست  
برآمدگی پوست raised skin

resources

Hives (urticaria). (2015, October). Retrieved from <http://www.aafa.org/page/hives.aspx>

Hives (urticaria). (2014). Retrieved from <http://acaai.org/allergies/types/skin-allergies/hives-urticaria>

Mayo Clinic Staff. (2014, June 13). Chronic hives (urticaria). Retrieved from <http://www.mayoclinic.com/health/chronic-hives/DS00980>

Urticaria/Hives. (n.d.). Retrieved from

[http://www.hopkinsmedicine.org/healthlibrary/conditions/adult/allergy\\_and\\_asthma/urticaria\\_hives\\_85,P00041/](http://www.hopkinsmedicine.org/healthlibrary/conditions/adult/allergy_and_asthma/urticaria_hives_85,P00041/)

## زرد زخم

### زرد زخم از بیماریهای پوستی است

یک عفونت پوستی است که عمدتاً شیرخوران و بچه ها را درگیر می نماید و به طور شایع به دنبال ورود باکتری ها از طریق نیش حشرات و بریدگی به پوست رخ می دهد.

هر چند می تواند در پوست کاملاً سالم نیز رخ می دهد. زرد زخم به صورت یک زخم قرمز ظاهر شده سریعاً پاره می شود و برای چند روز ترشح دارد، سپس دلمه های عسلی یا کهربائی تشکیل می شوند.

این بیماری مسری بوده خارندان یا لمس این ضایعات باعث انتشار این ضایعات به نواحی دیگر پوست بدن و همین طور افراد دیگر می شود و عفونت خفیف طی 2-3 روز از بین می رود.

اما به علت وجود یک سری عوارض به دنبال زرد زخم، پزشک کودک شما، ممکن است برای درمان ، آنتی بیوتیک موضعی ( کرم ) یا خوراکی تجویز نماید. کودک بعد از طی کردن مراحل مسری بیماری ( اغلب 24 ساعت بعد از شروع آنتی بیوتیک ) می تواند به مدرسه یا مهد کودک برگردد.

شما هم می توانید جهت پیشگیری از عفونت، از پوست فرزند خود مراقبت نمایید. استفاده از آب و صابون هنگام استحمام کودک، توجه خاص به بریدگی ها و ضایعات پوستی، نیش حشرات و واکنش های، آلرژیک جزء این موارد هستند.

در صورتی که در خانواده شما، کسی دچار زرد زخم شود، چند اقدام ساده می تواند شما را در جلوگیری از انتشار بیماری کمک نماید.



علائم و نشانه ها

زرد زخم چندین نوع است که با علائم و نشانه های مختلف بروز می نمایند

زرد زخم غیر تاولی : شایعترین نوع بیماری است که معمولاً با یک زخم قرمز بر روی صورت، اطراف دهان و بینی شروع می شود.

زخم سریعاً پاره شده و پس از ترشحات آبکی و چرکی، ایجاد دلمه های عسلی رنگ می نماید. در انتها دلمه ناپدید شده و نشانه قرمز رنگی باقی می گذارد. این نشانه بدون باقی گذاشتن اثر زخم یا اسکار از بین می رود. زخم ممکن است خارش دار اما بدون درد باشد.

کودک شما ممکن است از این نوع زرد زخم تب نداشته باشد هر چند عفونت می تواند باعث بزرگ شدن غده لنفاوی در مناطق مبتلا شود.

با توجه به شانس بالای مسری بودن بیماری، لمس یا خاراندن زخم بیماری را به قسمت های دیگر بدن کودک انتشار می دهد.

زرد زخم تاولی : این نوع عمدتاً بچه های زیر 2 سال و شیرخواران را مبتلا می سازد و باعث ایجاد تاول های دردناک ( معمولاً روی تنه بازو و ساق ) می شود. تاول ها کوچک یا بزرگ بوده و سیر بیماری طولانی تر از نوع غیر تاولی است.

علائم و نشانه های بیماری عبارتند از : تب ، اسهال ، ضعف و بی حالی

اکتیما : فرم جدی تر زرد زخم است که عفونت به لایه دوم پوست نفوذ می نماید. علائم و نشانه ها عبارتند از

زخم های دردناک حاوی مایع یا چرک که به زخم عمیق ( معمولاً روی ساق و پا ) تبدیل می شوند

گره های لنفاوی متورم در مناطق درگیر بدن

باقی ماندن اثر زخم بعد از بهبود

علت بیماری

علت بیماری باکتری استافیلوکوک اورئوس میباشد هر چند باکتری دیگری به نام استرپتوکوک پیوژن نیز دخالت دارد.

هر دو باکتری به صورت طبیعی بر روی پوست شما زندگی می کنند تا این که از طریق برش یا زخم وارد شده و باعث

عفونت می شود.

در بزرگسالان معمولاً زرد زخم نتیجه آسیب پوستی می باشد و اغلب توسط بیماریهای پوستی دیگر نظیر التهاب پوستی

ایجاد می گردد.

بچه ها به طور شایع از طریق برش، خراش یا نیش حشرات به بیماری مبتلا می شوند

زرد زخم ایجاد شده بر روی پوست سالم ، زرد زخم اولیه خوانده می شود.

زرد زخم ثانویه بر روی پوستی که سطح آن آسیب دیده رخ می دهد. تماس با زخم پوستی شخص مبتلا و یا لوازم شخصی آنها نظیر حوله، اسباب بازی، لباس و رختخواب باعث انتقال بیماری می گردد.

سم تولیدی توسط باکتری استافیلوکوک طلایی در عفونت زایی باکتری مؤثر است. سم تولیدی با حمله به پروتئینی که سبب اتصال سلولهای پوستی به هم می گردد ، انتشار میکروب را تسهیل می نماید.

#### عوامل خطر

کودکان 2-6 سال و شیرخواران بیشترین گروه سنی در معرض خطر می باشند. علت این امر عدم تکامل رشد سیستم ایمنی در کودکان می باشد

تماس مستقیم با فرد آلوده یا لوازم شخصی وی

#### محیط های شلوغ

هوای گرم و مرطوب : زرد زخم در تابستان شایعتر است

شرکت در ورزشهایی که تماس پوست به پوست در آنها وجود دارد، نظیر فوتبال و کشتی

داشتن التهاب پوستی مزمن نظیر درماتیت آلرژیک

بیماری های تضعیف کننده سیستم ایمنی در دیابت

## غربالگری و تشخیص

تشخیص با مشاهده ضایعات پوستی صورت می گیرد. روش دیگر تشخیص تهیه یک نمونه پوستی و ارسال آن به

آزمایشگاه جهت کشت باکتری می باشد

## عوارض

زرد زخم خطرناک نیست، با این حال گاهی اوقات عوارض جدی به دنبال دارد که شامل موارد زیر می باشد

( PSGN ) گلوومرولونفریت ( درگیری کلیوی ) بعد استراتپوکوک

التهاب کلیه ممکن است به دنبال یک عفونت استراتپوکوکی از قبیل گلودرد یا زرد زخم ایجاد شود. این بیماری در برخی

موارد منجر به نارسائی کلیوی می شود. علائم این بیماری عبارتند از

ورم صورت به خصوص دور چشم ها، کاهش ادرار ، وجود خون در ادرار، فشار خون بالا، سفتی و احساس درد در

مفاصل، بیشترین سن شیوع بیماری در بالغین شدیدتر و بهبودی کامل بیماری کمتر مشاهده می شود. آنتی بیوتیک از ایجاد

این بیماری جلوگیری نمی کند.

## مننژیت

التهاب خطرناک پرده و مایع اطراف مغز نخاع می باشد. بیشتر در نوزادان مبتلا به زرد زخم تاولی رخ می دهد.

مننژیت به صورت ناگهانی با تب بالا، سر درد شدید و استفراغ شروع می شود.

با پیشرفت بیماری مغز شروع به تورم و حتی خونریزی می نماید، در صورت عدم درمان فوری ممکن است باعث

کاهش شنوایی، آسیب مغزی، نابینائی، اختلالات یادگیری، مسائل رفتاری و در 10 درصد موارد منجر به مرگ شود.

## سلولیت

یک بیماری بالقوه خطرناک که بافت های زیر پوستی را درگیر می نماید و گاهی به گره های لنفاوی و جریان خون انتشار می یابد. در صورت عدم درمان سلولیت تهدید کننده حیات می باشد.

## درمان

درمان زرد زخم به نوع و شدت بیماری وابسته است

اقدامات بهداشتی : در درمان موارد خفیف بیماری کاربرد دارد. تمیز نگاه داشتن پوست باعث بهبودی خودبخود عفونت های خفیف می شود

آنتی بیوتیک های موضعی: این آنتی بیوتیک ها بر روی پوست مالیده می شوند و کرم موپیروسین نمونه ای از این داروها می باشد. عوارض جانبی نظیر اسهال به دنبال مصرف دیده نمی شوند

آنتی بیوتیک خوراکی : در موارد شدید زرد زخم و یا اکتیما تجویز می شوند. نوع آنتی بیوتیک بسته به شدت عفونت و سابقه حساسیت انتخاب می شود.

شما باید از تکمیل دوره درمانی علیرغم بهبود وضعیت بیمار مطمئن شوید، چنین حالتی از عود بیماری و مقاومت به آنتی بیوتیک جلوگیری می نماید.

causes of impetigo

علل بروز زرد زخم

skin trauma

ترومای پوست

work by animales

کار با حیوانات

animale bite گاز گرفتن حیوانات

symptom of impetigo

علائم زرد زخم

rash

راش پوستی

skin ulcer

زخم پوست

larg lymph node

بزرگی غدد لنفاوی

resources

Impetigo. (2014, June). Retrieved from

[http://kidshealth.org/parent/infections/bacterial\\_viral/impetigo.html](http://kidshealth.org/parent/infections/bacterial_viral/impetigo.html)

Impetigo (n.d.). Retrieved from <http://www.ncbi.nlm.nih.gov/pubmedhealth/PMH0001863/>

Mayo Clinic Staff. (2013, May 15). Impetigo. Retrieved from

<http://www.mayoclinic.com/health/impetigo/DS00464>

## همانژیوم

### همانژیوم از اختلالات پوستی است

همانژیوم پرولیفراسیون (تکثیر) خوش خیم عروق خونی هستند که در 10-12% کودکان تا سن 1 سالگی رخ می دهد.

فقط همانژیوما در موقع تولد وجود دارد و بیشتر ضایعات منفرد آنها در سر و گردن رخ می دهد.

اگرچه بعضی از موارد کامل شدن آنها تا پایان سال اول زندگی رخ میدهد ولی بسیاری از همانژیوما تا وقتی کودک به سن

10-12 سالگی برسد، کامل نشده اند.

عوارض مرتبط با آن شامل خونریزی، زخمی شدن، عفونت و اسکار است. همانژیومای زخمی می تواند بسیار دردناک

بوده و معمولاً ضایعاتی پیشرفته و در حال رشد هستند.

بیشتر همانژیوم نوزادی خوش خیم بوده و باعث مرگ و میر یا ناتوانی نمی شود. گاهی اوقات، بعضی از اشکال آن باعث

اختلال در سیستم حیاتی مثل تنفس، بینایی، شنوایی یا گوارش می شود.

زخم شدن این تومورها در بعضی نواحی مثل محل پوشک کودک، گردن یا غشاء مخاطی دیده می شود. و در صورت

زخمی شدن و خونریزی می تواند برای نوزاد خطرناک باشد.

بعضی مواقع این تومورها به شکل بسیار وسیع جلدي یا داخلی هستند از جمله در کبد و این باعث افزایش گردش خون

عروقی و نارسایی قلب می شود و می تواند باعث ناهنجاریهای دائمی شود.



وقتي گرفتاري بر روي صورت باشد در صورتیکه پره هاي بيني، لب ها و گوش را درگير کند، ريسک بالاتري دارد و در صورتیکه بخش بزرگي از پوست را درگير کرده باشد، ممکن است با ناهنجاريهاي سيستم قلب و عروق يا اعصاب همراه باشد.

همانژیوم در نژاد سفید بسیار شایعتر است و 20-10 برابر آسیايي ها و نژاد سیاه دیده مي شود. خانمها معمولاً به نسبت 3 به 1 نسبت به مردان درگير مي شوند. 30% موارد درگيري از زمان تولد وجود دارد و 70% ممکن است طی اولین هفته هاي تولد دیده شود.

نزدیک به 60-50% همانژیوم به طور کامل بهبودي پیدا نمی کنند. و با ایجاد تغييراتي در پوست مثل اتلازکناري، وریدهاي متسع سطحي اسکار یا فرورفتگي یا هیپوپيگمانتاسيون همراه هستند.

#### علت

شواهدی وجود دارد که نقش ضعیف ژنتیک یا ارث را در آن مطرح می کند و بیشتر موارد اتفاقی رخ می دهد.

#### تشخیص

هیچ بررسی آزمایشگاهی برای تشخیص همانژیوم در دنیا مورد قبول واقع نشده است. امروزه تحقیقات جدیدی بر روی - اندازه گیری فاکتور رشد فیبروبلاست بتا در ادرار و فاکتور رشد اندوتلیوم عروق سرم در بررسی همانژیوم به کار رفته است.

MRI

بهترین روش برای تشخیص عمق و درگیری همانژیوم است و بیشتر برای اشکالی عمقی کاربرد دارد

سونوگرافی نیز در مواردیکه تومور تا عمق پوست وجود داشته باشد و مثل کیست باشد، قابلیت تشخیص دارد

درمان همانژیوم

درمان جراحی : جراحی با لیزر در درمان شکل پرولیفره و عروق باقیمانده ناشی از همانژیوم مفید است

لیزر Flash lamp pulsed dye

بیشترین کاربرد را درمان ضایعات عروقی در کودکی دارد. این لیزر در درمان ضایعات زخمی شده و سطحی همانژیوم

خصوصاً آنهایی که در محل‌های مرتبط با فعالیت‌های مشخص یا محل‌هایی که از نظر روانی برای فرد مهم است، موثر

می باشد ( به عنوان مثال انگشتان، چشم، لب، پره بینی، گوشها و صورت) و همچنین ضایعات نازک و با قطر کمتر از

4mm کاربرد دارد.

بسیاری از همانژیوم‌های زخمی با کمترین درد به این درمان پاسخ می دهند و ظرف چند روز پس از درمان بهبود

می یابند. درمان معمولاً هر 3-4 هفته تا بهبودی کامل انجام می شود

## complication of hemangioma

عوارض همانژیوم

bleeding

خون ریزی

psychological problem

اختلالات روانی

vision problem

اختلال دید

resources

Aaron, D. M. Overview of growths and malformations of the vessels. (n.d.). Retrieved from <http://www.merckmanuals.com/home/skin-disorders/noncancerous-skin-growths/overview-of-growths-and-malformations-of-the-vessels>

Hemangioma in children. (2010). Retrieved from <http://www.childrenshospital.org/conditions-and-treatments/conditions/hemangioma>

Infantile hemangioma. (n.d.). Retrieved from <http://www.chw.org/medical-care/birthmarks-and-vascular-anomalies-center/conditions/infantile-hemangiomas/>

Mayo Clinic Staff. (2013, July 30). Hemangioma: Definition. Retrieved from

<http://www.mayoclinic.org/diseases-conditions/hemangioma/basics/definition/con-20028587>

Mayo Clinic Staff. (2013, August 13). Liver hemangioma: Definition. Retrieved from

[http://www.mayoclinic.org/diseases-conditions/liver-hemangioma/basics/definition/con-](http://www.mayoclinic.org/diseases-conditions/liver-hemangioma/basics/definition/con-20034197)

[20034197](http://www.mayoclinic.org/diseases-conditions/liver-hemangioma/basics/definition/con-20034197)

## اگزما

### اگزما از بیماریهای پوستی است

(Dermatitis or Eczema) اگزما یا درماتیت

به التهاب پوستی گفته می شود که در بیشتر موارد علت ایجاد آن نامشخص می باشد.

جز درماتیت تماسی که می توان علت را در پاره ای موارد مشخص نمود بیشتر علل ایجاد اگزما نامشخص باقی می ماند.

علائم این بیماری

در مجموع قرمزی، ادم و تاول های ریز (وزیکول) از خصوصیات کلینیکی تمام بثورات حاد اگزمایی است. وقتی

ضایعات «تحت حاد» می شوند، بتدریج فروکش می کنند و در موارد مزمن، ضایعات، خشک شده و ضخامت پوست

افزایش می یابد، خطوط پوست برجسته می گردد و میزان رنگدانه پوست افزایش می یابد. در نواحی که اگزما وجود دارد

پوست تیره تر می شود.

خارش و سوزش در تمام مراحل بثورات دیده می شود (در مراحل حاد، تحت حاد و مزمن) که باعث خراشیدگی و در

نتیجه عفونت باکتریال ثانویه می شود.

## انواع آگزما

سه نوع از انواع آگزما شامل آگزمای تماسی، اتوپیک و سبورئیک درماتیت می باشد که تا حدودی عوامل خارجی در تشدید و تضعیف آن موثر است.

آگزما یا درماتیت تماسی به دو دسته تقسیم می شود

آن دسته از آگزماهای تماسی که در تماس اول با مواد ایجاد می شوند و در تمام افراد ضایعات اولیه آن به یک شکل ظاهر می شوند.

این مواد شامل برخی مواد شیمیایی مثل اسیدها و الکالین ها است که باعث ایجاد تاول و ادم (ورم) در ناحیه تماس می

گردد. علائم شبیه یک سوختگی می باشد اما در تماس مکرر و طولانی مدت با یک ماده تحریک کننده ضعیف تر

(مثل مواد شوینده و حلال ها) یک آگزمای تدریجی در افراد ایجاد می کند که به صورت خشکی و افزایش ضخامت

پوست، التهاب مزمن و خارش بوده و در نتیجه عفونت ثانویه بروز می کند.

در این نوع درماتیت، علائم معمولا در محل تماس با مواد ایجاد می شود (بیشتر دست ها یا اندامی که در تماس با مواد

است)

در نوع دوم، درماتیت تماسی که نوعی افزایش حساسیت تاخیری است به وسیله آلرژن ها و تحریک کننده ها ایجاد می شود

و ممکن است در تماس اول با ماده تغییری رخ ندهد بلکه پس از هفته ها یا سالها و بعد از تماس با مواد تحریک کننده ایجاد شود یعنی در تماس ها، ابتدا افراد حساس شده و تماس مجدد با این مواد، در عرض ۴۸ ساعت باعث ایجاد آگزما می شود مثل نیکل در اشیای بدلی و پارافین آمین موجود در رنگ موها و لباس ها و برخی پتوها و چرم هامواد چرمی

از مواد دیگر می توان به موارد زیر اشاره نمود

- مواد پلاستیکی، اسپری های مو که ممکن است سبب ادم پلک ها شوند
- رژلب ها (که بیشتر لب تحتانی را تحریک می کنند)
- لاک های ناخن و پاک کننده های لاک (که ممکن است در اثر تماس ناخن با صورت، منجر به ایجاد التهاب در صورت گردند

کرم های بی رنگ کننده که بیشتر در افراد با پوست تیره باعث تحریک می شود؛ در ابتدا باعث کمی بی رنگ شدن پوست و بتدریج باعث ایجاد التهاب و

بثورات و متعاقب آن، خود این مواد باعث افزایش رنگدانه در پوست می شود

داروها مثل انواع قطره های چشمی که از گروه «سولفانامیدها» هستند ▪

بی حس کننده های موضعی ▪

برخی آنتی بیوتیک های موضعی مثل نئومایسین ▪

گیاهان و سبزیجاتی مثل کرفس، گوجه فرنگی، پوست پرتقال، سیر، پیاز و مواد دیگر مثل انبه ▪

تماس با چوب در افرادی که در جنگل یا صنایع چوب سازی کار می کنند ▪

مدت و شدت ضایعات

به دفعات و میزان تماس با مواد و همچنین به میزان حساسیت خود فرد و تکرار تماس که به مزمن شدن ضایعات منجر

می شود، بستگی دارد

مهم ترین مساله یافتن ماده ای است که حساسیت ایجاد می کند و باید از آن پرهیز نمود.

برای رفع التهاب در موارد حاد و تحت حاد بیماری، استفاده از ضدالتهاب های استروئیدی که توسط متخصص پوست

توصیه می شود سودمند است. همچنین استفاده از مرطوب کننده های مناسب (که خود باعث تحریک و آگزما نشوند) در

تمامی مراحل درمان مفید می باشد.

آگزمای سبورئیک

آگزمایی است که در فصول سرد سال تشدید می شود، بیشتر به صورت مزمن بوده و همراه با قرمزی و پوسته های چرب

(در مناطقی از پوست بدن که چرب می باشد) ظاهر می شود. در سنین بلوغ و میانسالی بیشتر ایجاد می شود.



اگزمای سبورئیک در مردان بیشتر از زنان شایع است و همراه با عفونت دستگاه تنفسی و عواملی مثل چاقی، بیماری های ناتوان کننده، رژیم حاوی کربوهیدرات و چربی زیاد تشدید می شود. در بیماران مستعد به آکنه نیز بیشتر دیده می شود.

علائم این نوع اگزما کدام اند

بیشتر نواحی پوشیده از مو، صورت، اطراف گوش ها، کانال گوش، بین دو سینه، کتف، کشاله ران و زیر بغل را درگیر می کند.

در سه پوسته های چرب و شوره، همراه با قرمزی و خارش وجود دارد که به نواحی اطراف گوش و کانال گوش هم کشیده می شود.

در ناحیه صورت؛ گونه ها، کناره بینی، ابروها و نواحی ریش درگیر است و با افزایش چربی پوست و قرمزی، پوسته های چرب دیده می شود.

دوره بیماری، مزمن و عودکننده است، همراه با افسردگی و استرس افزایش می یابد و بخار آب و سونا باعث تشدید اگزمای بیماران می شود

بیماران پس از حمام احساس خشکی شدید پوست و کشیدگی پوست کرده ولی چرب کردن پوست این خشکی را رفع نمی کند. خارش نیز وجود دارد

در نوزادان از بدو تولد، پوسته های چرب چسبیده به سر و قرمزی گونه ها دیده می شود

به طور کلی کم کردن ترشح چربی و در نوزادان شستشوی مرتب سر و صورت با شامپوهای مناسب راه درمانی می باشد

مصرف لوسیون ها و شامپوهای مناسب پوست های چرب که توسط متخصص پوست تجویز می شود جهت درمان افراد بزرگسال مناسب است.

فقط این نکته باید یادآوری شود که؛ این آگزما عودکننده و مزمن می باشد و ممکن است همراه با استرس شوره سر تشدید یابد

قارچ ها روی پوسته های چرب این بیماران رشد کرده و از این جهت درمان های ضد قارچ موضعی در این بیماران کارساز می باشد

آگزمای اتوپیک

نوعی از آگزماست که بیشتر در افراد با سابقه فامیلی بیماری های آلرژیک مثل آسم، تب یونجه و کهیر ایجاد می شود. ۷۰ درصد بیماران مبتلا به درماتیت اتوپیک سابقه این بیماری را در افراد فامیل خود ذکر می کنند. این نوع آگزما، در هر دو جنس دیده می شود.

پوست افراد مستعد به این آگزما خشک و تحریک پذیر بوده و وقتی روی پوست این افراد خراشی سطحی ایجاد کنیم ابتدا آن محل سفید شده و سپس یک خط قرمز به جای می ماند.

آب و هوا در تشدید این بیماری موثر است به طوری که در فصل بهار و پاییز بیماری این افراد تشدید می شود

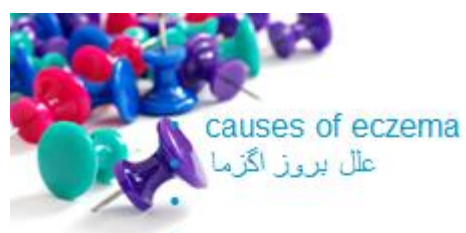این بیماری در دوره های مختلف زندگی به صور مختلف خود را نشان می دهد

به طور معمول در شیرخواران پس از ۴ ماهگی به صورت قرمزی صورت، پیشانی، گونه ها، قسمت پایین چانه و ناحیه سر بروز می کند، ولی اطراف دهان مبتلا نمی شود. در موقع تولد آگزما دیده نمی شود.

بثورات قرمز ظریف بتدریج آبدار شده، سپس روی آن ها دلمه های کوچک می بندد و ممکن است ضایعات به قسمت بالا

تنه و ناحیه باسن و اندام ها گسترش یابد. خارش شدید بوده و در خواب شیرخوار اختلال ایجاد می کند. این آگزما هنگام

دندان درآوردن کودک و عفونت های تنفسی تشدید می شود



causes of eczema  
علل بروز اگزما

- stress استرس
- allergy آلرژی
- fever تب



treatment of eczema  
درمان اگزما

- diphen hydramin دیفن هیدرامین
- corticosteroid کورتیکواستروئید
- steroid therapy استروئید درمانی
- phototherapy نوردرمانی

resources

Allergic contact dermatitis. (2012). DermNet NZ. Retrieved July 11, 2012, from

<http://dermnetnz.org/dermatitis/contact-allergy.html>

Contact dermatitis. (2012). National Eczema Society. Retrieved July 11, 2012, from

[http://www.eczema.org/contact\\_.html](http://www.eczema.org/contact_.html)

Contact dermatitis. (2012). PubMed Health. Retrieved July 11, 2012, from

<http://www.ncbi.nlm.nih.gov/pubmedhealth/PMH0001872/>

Habif, T.P., ed. (2009). Clinical Dermatology (5th ed.). Philadelphia, Pa: Mosby Elsevier.

Retrieved June 15, 2012, from <http://www.nlm.nih.gov/medlineplus/ency/article/000963.htm>

Seborrheic dermatitis. (n.d.). Mayo Clinic. Retrieved June 15, 2012, from

<http://www.mayoclinic.com/health/seborrheic-dermatitis/DS00984>

Dyshidrosis. (2010, Sept. 21). Mayo Clinic. Retrieved on May 11, 2012, from

<http://www.mayoclinic.com/health/dyshidrosis/DS00804>

## لوپوس اریتماتوزیس

### لوپوس اریتماتوزیس از بیماریهای پوستی است

لوپوس یک اختلال در سیستم ایمنی بدن می‌باشد. در این بیماری، سلول‌های ایمنی به بافت‌های سالم بدن حمله می‌کنند و موجب التهاب و تخریب بافت می‌گردند.

#### بیماری لوپوس

علائم ممکن است فقط در پوست باشد، اما بیشتر اوقات لوپوس موجب درد مفاصل نیز می‌گردد. در بسیاری از موارد، لوپوس باعث آسیب قلب، کلیه‌ها و دیگر اندام‌های حیاتی بدن می‌شود.

هیچ درمان قطعی برای لوپوس وجود ندارد و فقط علائم این بیماری را می‌توان کاهش داد.

#### انواع لوپوس

لوپوس اریتماتوی سیستمیک : این نوع، شایع‌ترین نوع لوپوس است

لوپوس اریتماتوی جلدی (لوپوس قرص مانند): این نوع باعث تخریب اندام‌ها نمی‌شود

لوپوس اریتماتوی ایجادشده توسط دارو

لوپوس نوزادان که نادر است

## عوامل خطر

جنس: 90 درصد بیماران را زنان تشکیل می‌دهند

سن: افراد بیشتر در محدوده سنی 15 تا 40 سال، دچار لوپوس می‌شوند

نژاد: بیشتر در سیاه پوستان، اسپانیایی‌ها و آسیایی‌ها یافت می‌شود

نور خورشید: قرار گرفتن در معرض نور خورشید ممکن است باعث لوپوس گردد. محققان بر این باورند که نور خورشید

باعث می‌شود سلول‌های پوست، پروتئین‌های خاصی را به وجود آورند. آنتی‌بادی‌هایی که به طور طبیعی در بدن هستند،

وقتی بر روی این پروتئین‌ها قرار می‌گیرند، باعث یک واکنش التهابی می‌شوند.

برخی داروها می‌توانند لوپوس را ایجاد کنند. از جمله: آنتی‌سایکوتیک کلروپرومازین، داروهای فشارخون بالا -

(مانند هیدرالازین)، داروهای سل، داروهای قلب و دیگر داروها. معمولاً چند ماه و یا سال طول می‌کشد تا علائم ظاهر

شوند.

Epstein- Barr عفونت با ویروس و ویروس اپشتین بار

این ویروس علائم غیراختصاصی مانند گلودرد و تب دارد. وقتی عفونت از بین برود، ویروس به حالت نهفته در سیستم

ایمنی بدن باقی می‌ماند. به دلایلی که هنوز روشن نیست، این عفونت می‌تواند خطر ابتلا به لوپوس را زیاد کند.

قرار گرفتن در معرض مواد شیمیایی: کسانی که در معرض جیوه و سیلیکا قرار دارند، بیشتر به لوپوس گرفتار می‌شوند

سیگار کشیدن نیز باعث افزایش ابتلا به لوپوس می‌شود.

## علائم

علائم لوپوس ممکن است ناگهانی ظاهر شوند و یا به کندی پیشرفت کند و همچنین ممکن است خفیف و یا شدید باشد و نیز ممکن است موقتی یا دائمی باشد. این علائم عبارتند از

درد مفاصل و عضلات: اولین علامت است. غالباً مفاصل مچ دست، آرنج، زانو و قوزک پا درد می‌گیرند. مفاصل ملتهب و گرم می‌شوند. اما برعکس آرتریت روماتوئید، لوپوس باعث تخریب دائمی مفاصل نمی‌گردد.

ضایعات پوستی پروانه‌ای شکل روی گونه‌ها و بینی

سایر مشکلات پوستی عبارتند از: حساسیت به نور خورشید و وجود لکه‌های قرمز، پوسته پوسته شدن، بثورات جلدی بنفش بر روی نقاط مختلف بدن از جمله: صورت، گردن و بازوها

زخم‌های وسیع بر دهان و لب

ترک خوردن و یا شکستگی ناخن‌ها: در نتیجه التهاب مویرگ‌های خونی، ناخن‌ها تغییر رنگ می‌دهند. در پایه ناخن، لکه‌های آبی و یا مایل به قرمز نمایان شود. تورم ناخن، موجب باد کردن و قرمز شدن پوست اطراف قاعده ناخن می‌شود تب و خستگی: در بسیاری از موارد، این علائم آنقدر شدید است که با فعالیت‌های روزانه و ورزش تداخل پیدا می‌کند

کاهش و یا افزایش وزن

حساسیت به نور خورشید و یا انواع نورهای فرابنفش

یکی از علائم لوپوس که می‌آید و می‌رود، ریزش موها می‌باشد. ممکن است موها به صورت تکه‌ای بریزند و یا نازک شوند



پدیده رینود: در هوای سرد و یا در هنگام استرس، انگشتان دست و پای این بیماران دچار درد و بی‌حسی می‌شود. انگشتان

به رنگ سفید و یا آبی درمی‌آیند. این پدیده در اثر گرفتگی مویرگ‌های خونی و کاهش جریان خون به مناطق بدن رخ

می‌دهد. البته این پدیده در سایر افراد هم دیده می‌شود.

کندی تنفس

خشکی چشم

به راحتی پوست، کبود می‌شود

کاهش حافظه

لوپوس باعث ایجاد ضایعات پوستی پروانه‌ای شکل روی گونه‌ها و بینی و درد مفاصل می‌شود

بیماری‌های شبیه لوپوس

لوپوس تا اندازه‌ای شبیه آرتریت روماتوئید می‌باشد. هر دوی این بیماری‌ها منجر به درد و ورم مفاصل می‌شوند

لوپوس تا اندازه‌ای شبیه فیبرومیالژیا نیز می‌باشد. هر دوی آن‌ها باعث خستگی و درد می‌شوند

یکی از علائمی که می‌توان لوپوس را از 2 بیماری فوق تشخیص داد، بثورات پوستی می‌باشد

راه های تشخیص لوپوس

آزمایش خون برای وجود آنتی بادی ضد هسته‌ای

عملکرد کلیه

زمان لخته شدن خون

بیوپسی (نمونه برداری) بافت

داروهای درمان کننده

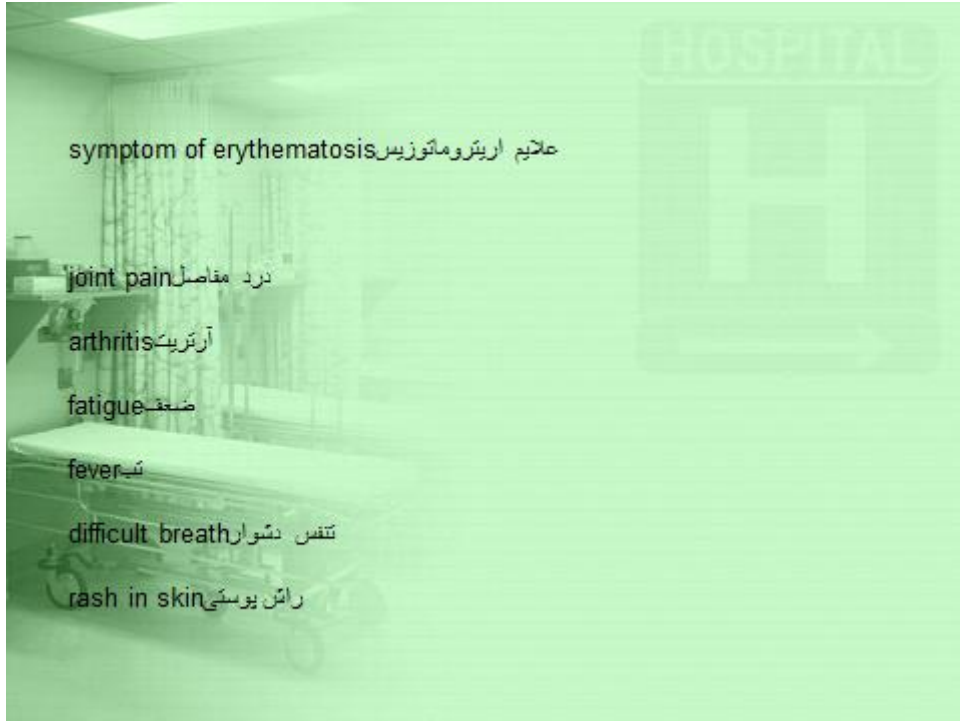کرم‌های کورتیکواستروئید برای درمان بثورات پوستی

داروهای ضد التهاب غیر استروئیدی برای درمان تب و درد مفاصل

داروهای ضد مالاریا برای درمان درد مفاصل، زخم‌ها و جوش‌ها

کورتیکواستروئید خوراکی و یا تزریقی

داروهای سرکوبگر سیستم ایمنی بدن



#### resources

Makover, M. & Zieve, D. (2011, February 14). Systemic Lupus Erythematosus. National Center for Biotechnology Information. Retrieved July 14, 2012, from <http://www.ncbi.nlm.nih.gov/pubmedhealth/PMH0001471/>

What is Lupus? (n.d.). Lupus Foundation of America. Retrieved July 14, 2012, from

[http://www.lupus.org/webmodules/webarticlesnet/templates/new\\_learnunderstanding.aspx?](http://www.lupus.org/webmodules/webarticlesnet/templates/new_learnunderstanding.aspx?articleid=2232&zoneid=523)

[articleid=2232&zoneid=523](http://www.lupus.org/webmodules/webarticlesnet/templates/new_learnunderstanding.aspx?articleid=2232&zoneid=523)

## آکنه

### آکنه از بیماریهای پوستی است

آکنه (جوشهای غرور) عبارت است از یک بیماری التهابی مزمن پوست که در دوران نوجوانی شایع است، اما گاهی بطور متناوب در سراسر زندگی رخ می‌دهد. مشخصه این بیماری عبارت است از بروز جوشهایی روی صورت، قفسه سینه و کمر. این بیماری در مردان شایع‌تر از زنان است.

#### علائم شایع آکنه

نقاط سر سیاه به اندازه سر سوزن

نقاط سر سفید شبیه نقاط سر سیاه

جوش‌های کوچک چرکی

قرمزی و التهاب در اطراف جوشها

در آکنه شدید ممکن است کیست و آبسه دیده شود. کیست به صورت تورمی بزرگتر و سفت‌تر از جوشهای معمولی در پوست پدیدار می‌شود.

آبسه نیز به صورت یک ناحیه عفونی متورم، ملتهب و دردناک به هنگام لمس و حاوی چرک است.

## علل آکنه

غدد چربی پوست به دلایل نامعلوم دچار انسداد می‌شود، اما احتمالاً تغییرات هورمونهای جنسی در دوران نوجوانی نقش دارد. وقتی که چربی داخل غدد چربی نتواند به بیرون پوست راه یابد، این چربی تجمع یافته و توسط باکتری‌هایی که بطور طبیعی در غده وجود دارند عفونی می‌شود.

برخلاف برخی عقاید رایج، عواملی چون عدم رعایت پاکیزگی یا غذاها نقشی در ایجاد آن ندارند. البته تمیزی می‌تواند آن را تخفیف دهد، اما فعالیت در زمان ابتلا به این بیماری جنسی هیچ تأثیری روی آن ندارد.

عوامل افزایش دهنده خطر آکنه

مواجهه با هوای بسیار گرم یا سرد

استرس

پوست چرب

اختلالات غدد درون ریز

استفاده از بعضی داروها مثل کورتیزول، هورمونهای مردانه، یا قرص‌های ضد بارداری

سابقه خانوادگی آکنه

بعضی مواد آرایشی

پیشگیری

در حال حاضر روشی برای پیشگیری از آن وجود ندارد.

عواقب مورد انتظار

درمان در اغلب موارد مؤثر است، و خود بیماری نیز معمولاً پس از دوران بلوغ و نوجوانی خود به خود برطرف می‌شود

البته علی‌رغم درمان خوب و مناسب، آکنه گاهی شدت می‌یابد.

عوارض احتمالی آکنه

داشتن تصویری بد از ظاهر خود

بروز جوشگاههای دائمی یا حالت حفره‌ای روی پوست صورت

درمان آکنه

اگر پوست‌تان چرب است، به ترتیب زیر آن را تمیز نمایید: به آرامی صورت خود را با صابون غیرمعطر برای 5 - 3

دقیقه ماساژ دهید. اما نواحی شدیداً جوش‌دار و دردناک را ماساژ ندهید (زیرا باعث گسترش عفونت می‌شود).

پوست را به آرامی تمیز نمایید. صورت خود را 2 - 1 دقیقه بشویید و از صابون پاک کنید. گاهی صابون آنتی‌باکتریال کمک کننده است. پس از شستشوی پوست از الکل برای پاک کردن چربی استفاده نمایید.

هر روز حوله صورت را عوض نمایید. باکتریها این توانایی را دارند که به سرعت در حوله‌های مرطوب رشد کنند موهایتان را حداقل دو بار در هفته با شامپو بشویید. اجاره ندهید که موهایتان روی صورت بیاید، حتی در شب و به هنگام خواب مو باعث پخش چربی و باکتری‌ها می‌شود. برای پیشگیری یا درمان شوره سر از شامپوی ضد شوره استفاده نمایید.

پس از ورزش شدید ، عرق‌تان را بشویید و در اسرع وقت چربی صورت را پاک نمایید. از مواد آرایشی روغنی سنگین استفاده نکنید. مواد آرایشی غیر روغنی نازک که به صورت لوسیون هستند بسیار بهتر هستند.

آنتی بیوتیکها ، خوراکی و موضعی، برای مبارزه با عفونت تزریق کورتیزون به داخل ضایعات بنزبل پراکسید 2/5% ، 5% یا 10% ممکن است کمک‌کننده باشد. رتین - آ باعث افزایش حساسیت پوست به آفتاب می‌شود.

آکوتان نیز باعث افزایش حساسیت پوست به آفتاب می‌شود و حداقل سه ماه مانده به شروع بارداری مصرف آن باید متوقف شود.

causes of acne **علل آکنه**

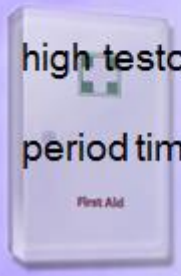
hormonal disorder **اختلالات هورمونی**

puberty time **بلوغ**

use of OCP **مصرف ضد بارداری خوراکی**

high testosterone **افزایش تستوسترون**

period time **زمان پریود**



treatment of acne

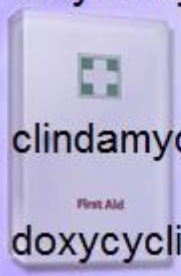درمان آکنه

amoxicillin **آموکسی سیلین**

erythromycin **اریترومایسین**

clindamycin **کلیندامایسین**

doxycycline **داکسی اکلین**





Sources:

Acne. (n.d.). Retrieved from <https://www.aad.org/public/diseases/acne-and-rosacea/acne>

Acne: Overview. (2013, January 30). Retrieved from

<http://www.ncbi.nlm.nih.gov/pubmedhealth/PMH0072395/>

Mayo Clinic Staff. (2015, January 20). Acne. Retrieved from

<http://www.mayoclinic.org/diseases-conditions/acne/basics/definition/con-20020580>

## درماتیت

### درماتیت از بیماریهای پوستی است

درماتیت یعنی التهاب، قرمز شدن و خارش پوست است. درماتیت عفونت های ویروسی، بیماریهای اتوایمیون، و انواع خاصی از سرطان را منعکس کند.

درماتیت ممکن است حاد یا مزمن باشد. درماتیت اتوپیک یکی از انواع درماتیت است که به نظر می رسد یک عامل ارثی، یا حساسیت مانند رینیت آلرژیک شایع تر است.

درماتیت یا آگزما به التهاب پوستی، قرمزی و خارش پوست اطلاق می شود. درماتیت علل مختلفی دارد و به اشکال گوناگونی بروز می کند.

این بیماری، یک مشکل شایع است، ولی مسری و تهدیدکننده حیات نیست. مجموعه ای از مراقبت های شخصی و داروها می توانند آن را درمان کنند.

انواع درماتیت عبارتند از: درماتیت تماسی، درماتیت عصبی، درماتیت شوره ای، درماتیت ناشی از تورم و درماتیت آلرژیک. هر کدام از این درماتیت ها علائم و نشانه های متفاوتی دارند.

### علل بیماری

این بیماری ممکن است در نتیجه تماس مستقیم با یک عامل محرک و یا آلرژی زا باشد. محرک های شایع عبارتند از: صابون های شست و شوی لباس، صابون های معمولی و شوینده.

آلرژن‌های احتمالی عبارتند از: ابریشم، فلزاتی نظیر نیکل، جواهرات، عطر، مواد آرایشی، رنگ مو، علف‌های هرز  
 نظیر: پیچک سمی و نئومایسن (یک جزء شایع در کرم‌های آنتی‌بیوتیکی موضعی)

مواد محرک زمان و مقادیر بیشتری را نسبت به آلرژن‌ها نیاز دارند تا باعث ایجاد درماتیت شوند. اگر شما به یک آلرژن حساس باشید، فقط یک تماس مختصر با یک مقدار کم کافی است تا منجر به بروز درماتیت شود.

#### درماتیت عصبی

لباس تنگ و خاراندن پوست منجر به بروز این نوع درماتیت می‌شود. این تحریک شما را به تکرار سائیدن پوست خود وادار می‌کند. شایع‌ترین مکان‌ها عبارتند از: قوزک پا، مچ، قسمت خارجی ساعد و بازو و پشت گردن

#### درماتیت شوره‌ای

اغلب دارای یک تمایل وراثتی است. در بین افرادی با پوست یا موی چرب شایع است و ممکن است با توجه به فصول سال شدت یابد. امکان دارد بیماری در زمان استرس یا برخی مشکلات نورلوژیک نظیری بیماری پارکینسون رخ دهد.

#### درماتیت ناشی از تورم

هنگامی که تجمع مایع درون بافتی، پوست شما را تحت فشار قرار دهد، این نوع درماتیت رخ می‌دهد. مایع خارج سلولی به صورت اولیه پوست شما را نازک و با جریان خون مغذی پوست تداخل ایجاد می‌کند. وریدهای واریسی و دیگر شرایط مزمن در پاها می‌تواند منجر به تجمع مایع شود.

## درماتیت آتوپیک

اغلب با آلرژی‌ها همراه است و در خانواده‌هایی که دیگر اعضای آن مبتلا به آسم یا تب یونجه هستند، دیده می‌شود. اغلب در دوران کودکی شروع و شدت مختلفی از بیماری را در طفولیت و بلوغ می‌بینیم. در بالغین مشکل کمتری ایجاد می‌کند، مگر اینکه شما در محل کار خود با مواد محرک و آلرژن در تماس باشید.

علت اصلی این اختلال، شناخته نشده، اما ممکن است به دلیل عملکرد سیستم ایمنی بدن باشد. استرس می‌تواند این وضعیت را تشدید کند، ولی علت درماتیت آتوپیک نیست.

در موارد زیر درمان لازم است

اگر ناراحتی منجر به بی‌خوابی و اختلال در فعالیت روزانه شود

اگر پوست شما به شدت دردناک شود

اگر به عفونت پوستی مشکوک شدید

اگر مراقبت‌های حفظ سلامتی شما موفق نباشد

### غربالگری و تشخیص

ممکن است پزشک بعد از گفتگو با شما در مورد علائم و معاینه پوست، درماتیت را تشخیص دهد. در موارد درماتیت

تماسی تست حساسیت پوستی، روی پوست شما صورت می‌گیرد تا ماده‌ای که باعث التهاب پوستی است، معین شود.

## درمان

درماتیت تماسی: درمان اولیه، شناسایی و اجتناب از مواد تحریک‌کننده است. گاهی اوقات کرم‌های حاوی هیدروکورتیزون و پانسمان‌های خیس با مرطوب کردن پوست باعث خارش و قرمزی آن می‌شود. بهبود ضایعات ممکن است دو تا چهار هفته طول بکشد.

درماتیت عصبی: اجتناب از خارش و درمان‌های بی‌مورد قدم اول درمانی است. از پوشیدن لباس‌های تنگ برای مدت یک هفته یا بیشتر خودداری کنید. لوسیون‌های هیدروکورتیزون و کرم‌ها باعث نرم شدن پوست شما می‌شود. همچنین پانسمان‌های فشاری خیس به بهبودی کمک می‌کند. داروهای آرام‌بخش در بهبود خارش کمک‌کننده است، اما باید تحت نظر پزشک مصرف شوند، زیرا منجر به اعتیاد دارویی می‌شوند.

درماتیت شوره‌دار: با شامپوهای مخصوص پوست سر خود را با دقت بشوئید. اغلب شامپوهای مصرفی حاوی تار، روی، پربتینون، سالیسیلیک اسید یا کتوکنازول است.

کرم‌ها و لوسیون‌های هیدروکورتیزون پوست شما را نرم می‌کند و باعث بهبود خارش می‌شود. برخی اوقات نیاز است عفونت‌های ثانویه نیز درمان شوند.

درماتیت ناشی از تورم: درمان و تصحیح عامل تجمع مایع در قوزک پا لازم است. این عمل از طریق پوشیدن جوراب‌های الاستیک محافظتی و جراحی عروق واریسی صورت می‌گیرد.

همچنین کاربرد پانسمان‌های مرطوب جهت نرم‌کردن پوست و درمان کنترل عفونت نیز ضروری به نظر می‌رسد.

درماتیت اتوپیک: درمان شامل کاربرد لوسیون‌های حاوی کورتیزون است.

برای پیشگیری در درماتیت تماسی باید به موارد زیر توجه کرد

اجتناب از تماس با موادی نظیر پیچک سمی یا صابون‌های تحریک‌کننده

اجتناب از خشک شدن پوست

کاهش دفعات حمام کردن. برای اکثر افراد 2 تا 3 بار حمام در هفته کافی است. مدت زمان حمام 15 دقیقه و در این زمان

از آب ولرم برای شست و شوی بدن استفاده شود.

پوست خود را به آرامی توسط حوله و بعد از حمام خشک کنید

پوست خود را مرطوب نگاه دارید. هنگامی که هنوز پوست شما کمی مرطوب است، با یک روغن یا کرم آن را مالش دهید.

به پاها، بازوها و طرفین بدن توجه کنید. اگر پوست شما خشک است، از کرم‌های نرم‌کننده برای پوست خشک نظیر اولسیرین استفاده کنید.

چند توصیه

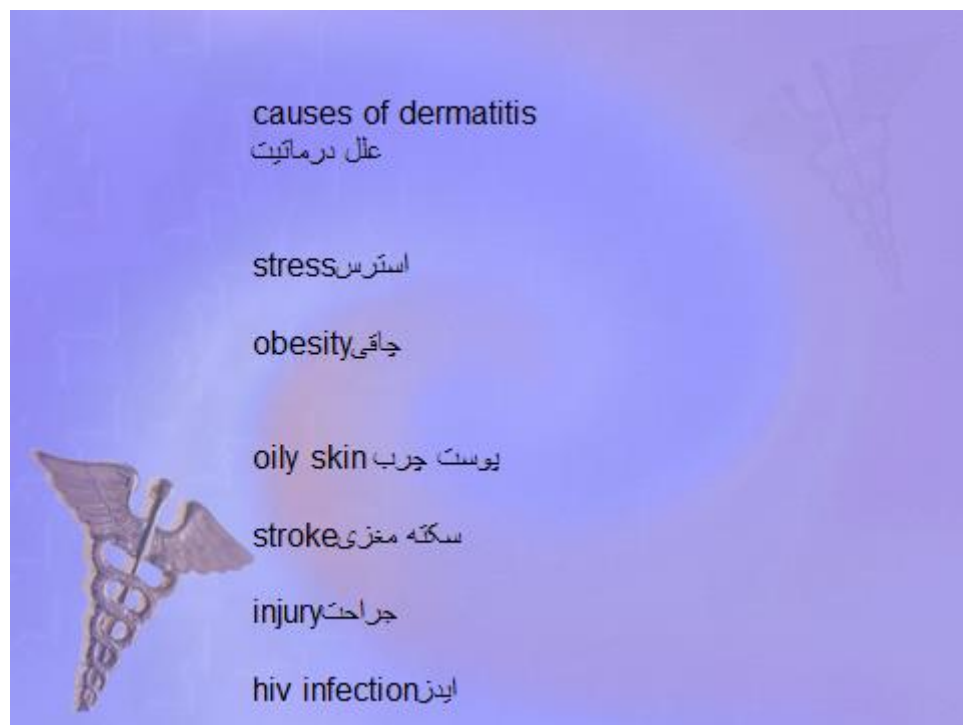مراحل زیر در کنترل درماتیت به شما کمک می‌کند

اجتناب از خارش تا حد امکان، مناطق خارش دار را با یک پانسمان بپوشانید. ناخن‌های خود را کوتاه کنید و شب‌ها دستکش بپوشید.

لباس مناسب بپوشید تا از تعریق بیش از حد جلوگیری شود

پوشیدن لباس‌های نازک و نرم برای جلوگیری از تحریک پوستی

اجتناب از محرک‌های دیگر شامل فرش پشمی، لباس و رختخواب پشمی



resources

Contact dermatitis. (n.d.). Retrieved from <https://www.aad.org/dermatology-a-to-z/diseases-and-treatments/a---d/contact-dermatitis>

Contact dermatitis. (n.d.). Retrieved from <http://acaai.org/allergies/types/skin-allergies/contact-dermatitis>

Contact dermatitis. (2009, November 6). Retrieved from [http://my.clevelandclinic.org/health/diseases\\_conditions/hic\\_Contact\\_Dermatitis](http://my.clevelandclinic.org/health/diseases_conditions/hic_Contact_Dermatitis)

Mayo Clinic Staff. (2014, July 16). Contact dermatitis. Retrieved from <http://www.mayoclinic.org/diseases-conditions/contact-dermatitis/basics/definition/con-20032048>

Deleo, V.A. (2004). Photocontact dermatitis. *Dermatological Therapy*, 17 (4): 279-88. Retrieved from <http://www.ncbi.nlm.nih.gov/pubmed/15327473>.



## عفونت کاندیدیاز پوست

### عفونت کاندیدیاز پوست از بیماریهای پوستی ایت

عبارت است از يك عفونت قارچی در چین‌های پوستی یا آن نواحی از پوست که در تماس با هم قرار می‌گیرند، مثلاً در کشاله ران یا زیر پستان در خانم‌ها. این عفونت از فرد به فرد و در يك فرد نیز از يك نقطه به نقطه دیگر به‌طور خفیف مسری است.

عفونت ممکن است پوست پوشاننده بیضه‌ها، مهبل و دستگاه تناسلی خارجی در خانم‌ها؛ ناحیه زیر بغل؛ فضاهای بین انگشتان دست و پا؛ سطح داخلی ران‌ها؛ زیر پستان خانم‌ها؛ و پوست روی قسمت تحتانی ستون فقرات را متأثر سازد.

علائم شایع

پلاک (لکه یا ناحیه برآمده مسطح) با خصوصیات زیر

لکه‌های قرمز روشن بدون کناره کاملاً مشخص. این لکه‌ها اغلب 6-12 سانتی‌متر یا بیشتر قطر دارند.

از برخی از پلاک‌ها مایع تراوش می‌کند

پوست مرطوب و دلمه بسته به نظر می‌رسد

خارش معمولاً شدید است

گاهی ضایعات کوچکتر (با اندازه کمتر از 1 میلی‌متر) پلاک‌های بزرگتر را احاطه می‌کنند. این ضایعات گاهی به پوستول‌های کوچک (جوش‌های کوچک چرک‌دار) تبدیل می‌شوند.

علل

عفونت قارچی پوست ناشی از قارچ کاندیدا (معمولاً گونه کاندیدا آلبیکانس). فرم هاگی این ارگانسیم معمولاً در لوله گوارش و مهبل رشد می‌کند. تا تبدیل شدن ارگانسیم از فرم هاگی به فرم قارچی، علائم پوستی آغاز نمی‌شوند. برای پیدایش عفونت، مواردی چون آسیب پوستی، رطوبت، و گرما لازم هستند.

ناکافی بودن کارکرد دستگاه ایمنی به علت بیماری یا مصرف داروهای سرکوب‌کننده ایمنی

عوامل افزایش‌دهنده خطر

مصرف آنتی‌بیوتیک‌های خوراکی

مصرف استروئیدها (خوراکی، تزریقی، یا موضعی)

دیابت

چاقی

تغذیه نامناسب

تعریق بیش از حد

زندگی در شرایط بهداشتی نامناسب یا مکان شلوغ

مصرف قرص‌های ضدبارداری

دوش مهبل

پیشگیری

از آنتی‌بیوتیک‌ها تنها زمانی که توسط پزشک تجویز شده باشند استفاده نمایید

از تعریق بیش از حد خودداری کنید

پوست را خنک و خشک نگاه دارید

بهتر است لباس زیر نخی باشد

عواقب مورد انتظار

با درمان معمولاً در عرض دو هفته خوب می‌شود. بدون درمان، التیام ممکن است آهسته باشد (حتی تا 4-5 سال)

عود آن شایع است

درمان

آزمایشات تشخیصی ممکن است شامل بررسی آزمایشگاهی پوسته‌های تراشیده شده یا چرک باشد

درمان شامل درمان خود عفونت و نیز بیماری زمینه‌ساز مستعدکننده به این عفونت است

پوست را خنک و خشک نگاه دارید. نواحی عفونی شده را تا حد امکان در معرض نور خورشید قرار دهید

لباس‌های نخی غیرتنگ بپوشید. از پوشیدن لباس‌های دارای الیاف مصنوعی یا پشم خودداری کنید

پوست خود را از آسیب محافظت کنید

داروها

معمولاً داروهای ضد قارچ موضعی تجویز می‌شوند. به نرمی مقدار کمی از دارو را طبق دستور پزشک به نواحی عفونی

بمالید. تنها به مقداری از دارو استفاده کنید که روی ناحیه را بپوشاند. مصرف کردن مقدار زیادتر دارو فایده‌ای ندارد.

علائم عفونت کاندیدا

قرمزی پوست red skin

راش در پوست rash in skin

راش تناسلی genital rash

فولیکولیت folliculitis

عفونت مو hair infection

resources

Aaron, D. (n.d.). Candidiasis. Retrieved from <https://www.merckmanuals.com/home/skin-disorders/fungal-skin-infections/candidiasis>

Candidiasis of skin folds. (n.d.). Retrieved from <http://dermnetnz.org/fungal/candida-intertrigo.html>

Cutaneous candidiasis. (2013, March 11). Retrieved from

<http://www.sw.org/HealthLibrary?page=Cutaneous%20Candidiasis>

## عفونت استافیلوکوکی

### عفونت استافیلوکوکی از بیماری های پوست است

در بسیاری موارد پاها نیز مستعد حمل این باکتری از کف زمین هستند.

این عفونت با یک بریدگی کوچک شروع می شود و توسط این باکتری عفونی می گردد.

شدت عفونت های استافیلوکوکی از جوشش و غلیانی ساده تا عفونت های مقاوم به آنتی بیوتیک که باعث خوردگی گوشت می شود متفاوت است و این تفاوت بسته به عمق زخم ، سرعت شیوع عفونت و درمان پذیری آن نسبت به آنتی بیوتیک ها دارد.

عفونت های مقاوم به آنتی بیوتیک بیشتر در جنوب امریکا به دلیل استفاده افراطی از آنتی بیوتیک ها-شایع تر است.

نوعی از عفونت استافیلوکوکی که پوست را درگیر می کند آماس بافت همبندی نام دارد و لایه های عمیق تر پوست را تحت تاثیر قرار می دهد که البته به کمک آنتی بیوتیک ها قابل درمان است.

این نوع از عفونت در جمعیت های عمومی بسیار رایج است (به خصوص در جمعیت هایی که سیستم ایمنی ضعیفی دارند رایج تر و شدیدتر بروز می کند). افراد مبتلا به دیابت یا دارای سیستم ایمنی ضعیف به خصوص مستعد ابتلا به آماس بافت همبندی هستند.

علائم عفونت استافیلوکوکی

آماس بافت همبند معمولا در بخشی کوچک از پوست به صورت متورم، قرمز و دردناک که اغلب با زخمی باز شروع

می شود قابل تشخیص است.

در مواردی دیگر بدون هیچ گونه پارگی بروز می کند و هیچ کس نمی تواند حدس بزند که باکتری از کجا وارد شده است.

نشانه های آماس بافت همبند عبارتند از هر گونه تورم، قرمزی، حرارت یا گرمی ، التهاب و درد.

هرگونه زخم پوستی یا جراحت که دارای این گونه نشانه هاست ممکن است تبدیل به عفونت استافیلوکوکی گردد. اگر

عفونت استافیلوکوک پخش شود ممکن است باعث ایجاد تب، در بعضی مواقع لرز ، تعریق و تورم محل گردد

درمان عفونت استافیلوکوکی

این نوع عفونت با مصرف آنتی بیوتیک قابل درمان است. اما نوعی تغییرات فردی در نحوه عمل این آنتی بیوتیک ها

وجود دارد. مثلا در دهه 1980 اغلب از پنی سیلین برای درمان این عفونت استفاده می شد ولی اکنون آنتی بیوتیک های

دیگری استفاده می شود.

در 50% از موارد عفونت ، مقاومت به آنتی بیوتیک (حتی قویترین نوع آن) وجود دارد و این خود نوعی مشکل است.

اکنون آنتی بیوتیک های نیرومندی وجود دارد که البته نیازمند شناخت زمان استفاده توسط پزشک است.

نوعی دیگر درمان نیز برای این نوع عفونت وجود دارد. اگر چنانچه عفونت به قدری عمیق شده که ماهیچه ها یا بافت

های مرتبط با ماهیچه ها را تحت تاثیر قرار داده است باید در قالب جراحی پاکسازی محل صورت گیرد

infection by staphylococcus

عفونتهای ناشی از استافیلوکوک

endocarditis

آندوکاردیت

toxic shock

شوک توکسیک

pneumonia

پنومونی

cellulitis

سلولیت

osteomyelitis

استئومیلیت



treatment of staphylococcus infection

درمان عفونت استافیلوکوکی

vancomycin

وانکومایسین

nafcillin

نفسیلین

doxyxyclin

داکسی سایکلین

clindamycin

کلیندامایسین

vancomycin

وانکومایسین





Sources:

Acne. (n.d.). Retrieved from <https://www.aad.org/public/diseases/acne-and-rosacea/acne>

Acne: Overview. (2013, January 30). Retrieved from

<http://www.ncbi.nlm.nih.gov/pubmedhealth/PMH0072395/>

Mayo Clinic Staff. (2015, January 20). Acne. Retrieved from

<http://www.mayoclinic.org/diseases-conditions/acne/basics/definition/con-20020580>

## عفونت قارچی پوست تینه آ

### تینه آ از بیماریهای پوستی است

تینه آ یک نوع قارچ است که می تواند روی پوست، مو یا ناخن ها رشد کند. این قارچ به صورت مدور رشد می کند، به طوریکه به نظر می رسد پوست در مرکز عفونت حالتی طبیعی دارد. بنابراین عفونت با این قارچ به شکل حلقه است. در لبه ی این حلقه، پوست برجسته، ملتهب، قرمز و فلس مانند می شود. در بعضی افراد، این گونه به نظر می رسد که یک کرم زیر پوست قرار دارد. به همین دلیل اغلب به عفونت های تینه آ، حلقه ی کرم نیز می گویند، در حالی که هیچ کرمی زیر پوست وجود ندارد.

در صورت تماس با فردی که مبتلا به عفونت قارچی است، شما نیز به آن عفونت دچار می شوید. بعضی انواع قارچ ها در سطح های مرطوب مانند کف حمام های عمومی زندگی می کنند.

در این چنین مکان هایی شما به راحتی مبتلا به عفونت قارچی می شوید. این عفونت از طریق حیوانات اهلی نیز منتقل می شود. سگ ها، گربه ها و حیوانات اهلی به این قارچ ها مبتلا می شوند.

عفونت های تینه آ بر اساس قسمتی از بدن که به آن مبتلا می شود، نام گذاری می شوند. تینه آ بدن (کورپوریس)، یک عفونت قارچی پوست بدن است (کورپوریس در زبان لاتین به معنی بدن است).

در صورت ابتلا به این عفونت، شما ممکن است نقاط قرمز و کوچکی که به صورت حلقه های بزرگ رشد کرده اند را روی دست، پا یا قفسه سینه مشاهده کنید. این عفونت ممکن است همراه با خارش باشد.

انواع تینه آ

تینه آ پا پدیس

تینه آ پا (پدیس)، معمولاً عفونت پای ورزشکاران نیز نامیده می شود (پدیس در زبان لاتین به معنای پا است). پوست مرطوب بین انگشتان مکان مناسبی برای رشد قارچ است. پوست ممکن است قرمز و خارش دار شود و همراه با تاول و ترک پوست باشد.

عفونت ممکن است تا ناخن انگشتان پا نیز گسترش یابد. در این حالت تینه آ ناخن نامیده می شود. در این صورت ناخن ضخیم و شکننده می شود. این عفونت می تواند به دست و ناخن های انگشتان دست نیز گسترش یابد.

وقتی قارچ در ناحیه مرطوب و گرم کشاله ران رشد می کند، به آن تینه آ کشاله ران (کروریس) می گویند (کروریس در زبان لاتین به معنای کشاله ران است). محل عفونت خارش دار و دردناک است. این عفونت به طور معمول در مردان روی می دهد، خصوصاً زمانی که لباس و کفش ورزشی می پوشند.

تینه آ سر (کاپیتیس) که حلقه ی کرم نیز نامیده می شود، باعث خارش و قرمزی محل عفونت که معمولاً روی سر است می شود (کاپیتیس در زبان لاتین به معنای سر است). موها تخریب می شوند و مناطقی از سر دچار طاسی می شود. این نوع عفونت در بچه ها شایع تر است.

راههای پیشگیری از عفونت های قارچی پوست

پوست های تمیز و خشک سد دفاعی خوبی برای این عفونت هستند. با این حال، با انجام کارهای زیر کمتر دچار عفونت

تینه آ می شوید

وقتی در خانه هستید، کفش هایتان را در بیاورید و در معرض هوا قرار دهید

جوراب ها و لباس زیرتان را هر روز عوض کنید، خصوصاً در هوای گرم

پایتان (خصوصاً بین انگشت ها) را به دقت پس از حمام عمومی (یا مکان های عمومی دیگر) خشک نمایید

از راه رفتن با پای برهنه در مکان های عمومی خودداری نمایید

از پوشیدن لباس های ضخیم برای مدت طولانی در هوای گرم خودداری نمایید. در این صورت بدن بیشتر عرق می کند و

محیطی مناسب برای رشد عفونت قارچی ایجاد می شود

کفش های ورزشی کهنه را دور بیندازید و از قرض گرفتن کفش های دیگران خودداری کنید

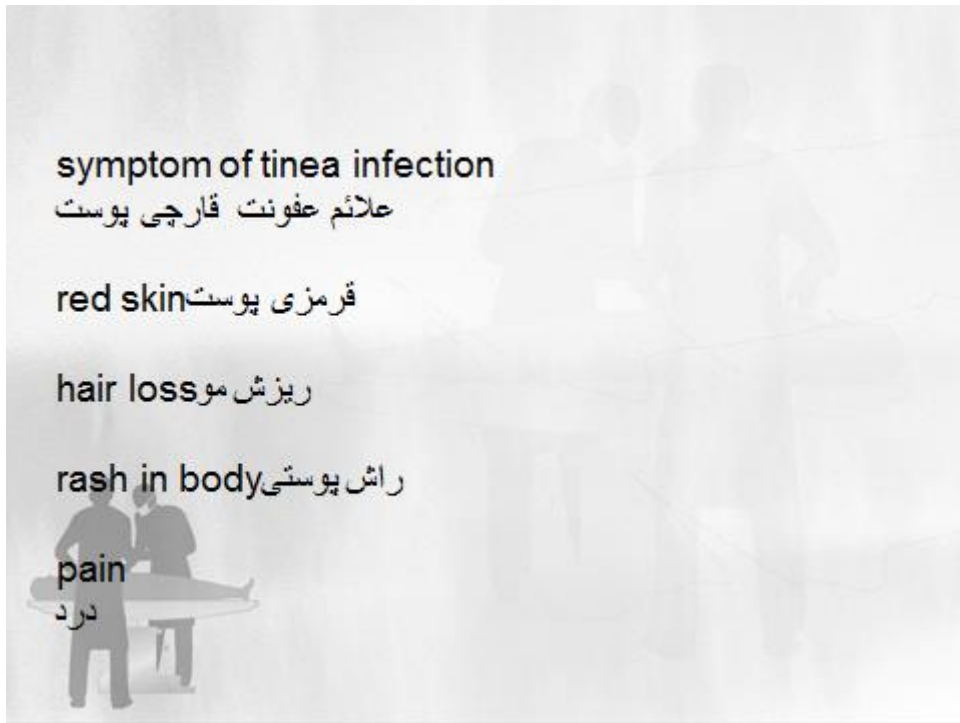
به دیگران اجازه ندهید که از حوله شما استفاده کنند یا لباس های شما را بپوشند

حیوانات خانگی و اهلی را از لحاظ ریزش مو بررسی کنید و همچنین از دامپزشک بخواهید که دائماً آن ها را معاینه کنند.

بررسی حیوانات خانگی و اهلی خیلی مهم است، زیرا اگر این حیوانات علت ایجاد عفونت قارچی در شما باشند، پس از

درمان ممکن است دوباره دچار بیماری شوید

قبل از استفاده از وسایل ورزشی (مانند نوار متحرک یا تردمیل) از پاکیزه بودن آن ها اطمینان حاصل کنید



resources

Mayo Clinic Staff. (2015, April 22). Tinea versicolor: Definition. Retrieved from

<http://www.mayoclinic.org/diseases-conditions/tinea-versicolor/basics/definition/con-20024674>

Tinea versicolor. (n.d.). Retrieved from <https://www.aad.org/dermatology-a-to-z/diseases-and-treatments/q---t/tinea-versicolor>

Tinea versicolor. (n.d.). Retrieved from

[http://www.hopkinsmedicine.org/healthlibrary/conditions/dermatology/tinea\\_versicolor\\_85,P00320/](http://www.hopkinsmedicine.org/healthlibrary/conditions/dermatology/tinea_versicolor_85,P00320/)



در کانال تلگرام کارنیل هر روز انگیزه خود را شارژ کنید 😊

<https://telegram.me/karnil>

